

# Wilson Hastalığında Difüzyon Ağırlıklı Manyetik Rezonans Görüntüleme / Diffusion-Weighted Magnetic Resonance Imaging in Wilson's Disease

Fuldem Yıldırım Dönmez,<sup>1</sup> Ceyla Başaran,<sup>1</sup> Ahmet Bayrak,<sup>1</sup> Nilgül Yardımcı<sup>2</sup>  
Başkent Üniversitesi Tıp Fakültesi Radyoloji,<sup>1</sup> Nöroloji<sup>2</sup> Anabilim Dalı, ANKARA

## ABSTRACT

### Diffusion-Weighted Magnetic Resonance Imaging in Wilson's Disease

**Scientific background:** The signal intensity changes on diffusion-weighted MRI (DW-MRI) in Wilson's Disease show the histopathological changes.

**Objective:** To evaluate the histopathological changes of Wilson's disease which are characterized by a disorder in copper metabolism by DW-MRI and correlate them with the clinical findings.

**Materials and methods:** DW-MRI of 8 patients aged 8-27 (mean 15) with central nervous system involvement were evaluated in terms of signal intensity changes and ADC (apparent diffusion coefficient) values were calculated. The clinical findings were correlated with the DW-MRI findings. The ADC values of a control group consisted of patients who had an MRI study for different reasons which revealed normal findings, were calculated for comparison.

**Results:** 3 patients had restricted, 3 patients had increased and 2 had normal diffusion. The clinical setting was acute in the patients with restriction and a long-lasting neurological deficit was present in the patients with increased diffusion. Patients with normal diffusion presented in the subacute phase. ADC values of restricted diffusion were between  $0.52 \times 10^{-3}$  -  $0.60 \times 10^{-3}$  (mean  $0.55 \times 10^{-3}$ ), and of increased diffusion were between  $1.54 \times 10^{-3}$  -  $1.70 \times 10^{-3}$  (mean  $1.62 \times 10^{-3}$ ). The

ADC values of the patients with normal DW-MRI and ADC maps were between  $0.82 \times 10^{-3}$  and  $0.89 \times 10^{-3}$  similar to those of the control group which were between  $0.79 \times 10^{-3}$  and  $0.94 \times 10^{-3}$ .

**Conclusion:** DW-MRI reflects the histopathological changes in Wilson's disease and these changes can be correlated with the duration of the disease.

## ÖZET

**Bilimsel zemin:** Difüzyon ağırlıklı MRG (DA-MRG)'de Wilson hastalığında izlenen sinyal intensite değişiklikleri histopatolojik düzeydeki değişikliklerin göstergesidir.

**Amaç:** Bakır metabolizmasında bozukluk ile karakterize olan Wilson hastalığının beyin tutulumunda histopatolojik düzeyde olan değişikliklerin DA-MRG ile değerlendirilmesi ve klinik ile korelasyonu amaçlanmıştır.

**Gereç ve yöntemler:** Santral sinir sistemi bulguları olan yaşları 8-27 arasında (ortalama 15) 8 hastanın rutin MRG tetkiki sonrasında elde olunan difüzyon MRG ve otomatik yapılan ADC (apparent diffusion coefficient) haritalaması sinyal intensite değişiklikleri açısından değerlendirildikten sonra ADC değerleri ölçülmüştür. Bu hastaların DA-MRG bulguları ile klinik bulguları korele edilmiştir. Yaşları 7-18 arasında (ortalama 14) normal MRG tetkiki olan 8 hasta kontrol grubu olarak alınmış ve bu hastaların da aynı lokalizasyonlardan ADC değerleri ölçülmüştür.

**Anahtar kelimeler:** Wilson hastalığı, difüzyon ağırlıklı MRG

**Keywords:** Wilson's disease, diffusion-weighted MRI

## Yazışma Adresi/Address for Correspondence:

Dr. Fuldem Yıldırım Dönmez  
46. Sokak No: 11/8 Bahçelievler/ANKARA  
Tel: 0312 223 54 17 Faks: 0312 223 73 33  
fuldemyildirim@yahoo.com

Dergiye Ulaşma Tarihi/Received: 08.05.2008  
Revizyon İstenme Tarihi/Sent for Revision: 09.05.2008  
Kesin Kabul Tarihi/Accepted: 12.05.2008

**Sonuçlar:** 3 hastada difüzyon kısıtlaması, 3 hastada difüzyon artışı izlenirken, 2 hastada difüzyon normal sınırlarda bulundu. Difüzyon kısıtlaması olan hastaların kliniğinin daha akut olduğu, artış olan hastalarda ise uzun süredir nörolojik tutulum olduğu öğrenildi. Difüzyonu normal olan hastaların kliniği ise subakut süreç ile uyumlu idi. Difüzyon kısıtlaması olan olgularda ADC değerleri  $0.52 \times 10^{-3}$  -  $0.60 \times 10^{-3}$  arasında (ortalama  $0.55 \times 10^{-3}$ ), difüzyon artışı olan olgularda ise  $1.54 \times 10^{-3}$  -  $1.70 \times 10^{-3}$  arasında (ortalama  $1.62 \times 10^{-3}$ ) bulundu. Difüzyon görüntüleme ve ADC haritalamasında herhangi bir sinyal değişikliği izlenmeyen 2 hastada ise ADC değerleri  $0.82 \times 10^{-3}$  ve  $0.89 \times 10^{-3}$  olarak hesaplandı. Kontrol grubunun ADC değerleri ise  $0.79 \times 10^{-3}$  ile  $0.94 \times 10^{-3}$  arasında değişmekteydi.

**Yorum:** Difüzyon MRG'deki sinyal değişiklikleri Wilson hastalığında izlenen histopatolojik değişiklikleri yansıtır ve bu değişiklikler hastalığın süresi ile korelasyon gösterir.

## GİRİŞ

Bakır metabolizmasındaki doğumsal bozukluk sonucu özellikle karaciğer ve beyinde bakır birikimi ile karakterize olan Wilson hastalığında, santral sinir sistemi tutulumu kognitif, piramidal ve ekstrapiramidal bulgularla ortaya çıkar.<sup>1</sup> MRG'de bazal ganglionlarda, talamusta, beyin sapında, serebellar dentat nükleuslarda ve serebral beyaz cevherde sinyal artışı izlenir. Nispeten daha yeni görüntüleme tekniklerinden olan difüzyon ağırlıklı MRG (DA-MRG) ile nöro-Wilson hastalığındaki mikroskobik düzeydeki histopatolojik değişiklikler daha iyi anlaşılabilir.<sup>2</sup>

Bu çalışmada hastaların kliniği ile korele edilerek Wilson hastalığında izlenebilecek DA-MRG bulguları sunulacaktır.

## GEREÇ ve YÖNTEMLER

Eylül 2004 ile Haziran 2007 tarihleri arasında, Wilson hastalığı tanısı serum ve idrar bakır ve seruloplazmin testleri ve karaciğer biyopsisi ile doğrulanmış ve nörolojik bulguları nedeniyle MRG tetkiki yapılan 8 hasta çalışma grubuna dahil edildi. Hastaların 2'si kız, 6'sı erkek olup, yaşları 8-27 (ortalama 15) arasında idi. 1.5T MRG cihazında (Siemens, Symphony, Erlangen, Almanya) kafa sargısı kullanılarak yapılan rutin MRG tetkikinden sonra eko-planar görüntüler x, y, z planlarında 5 mm kesit kalınlığında TR/TE/NEX/10000/139/3 değerlerinde ve b=0, 500 ve 1000 s/mm<sup>2</sup> şeklinde elde edildi. Apparent diffusion coefficient (ADC) haritalaması cihaz tarafından otomatik olarak

yapıldı. İş istasyonunda (Leonardo, Siemens, Erlangen, Almanya) ADC haritalamasından parsiyel volüm artefaktından etkilenmeyecek şekilde 16-24 mm<sup>2</sup>'lik alanlardan (ortalama 20 mm<sup>2</sup>) örnek alınarak ADC değerleri ölçüldü.

ADC değerlerini karşılaştırmak için yaşları 7-18 (ortalama 14) arasında değişen, herhangi başka bir nedenle MRG çekimi yapılmış ve normal olarak değerlendirilmiş 8 hasta kontrol grubu olarak alındı.

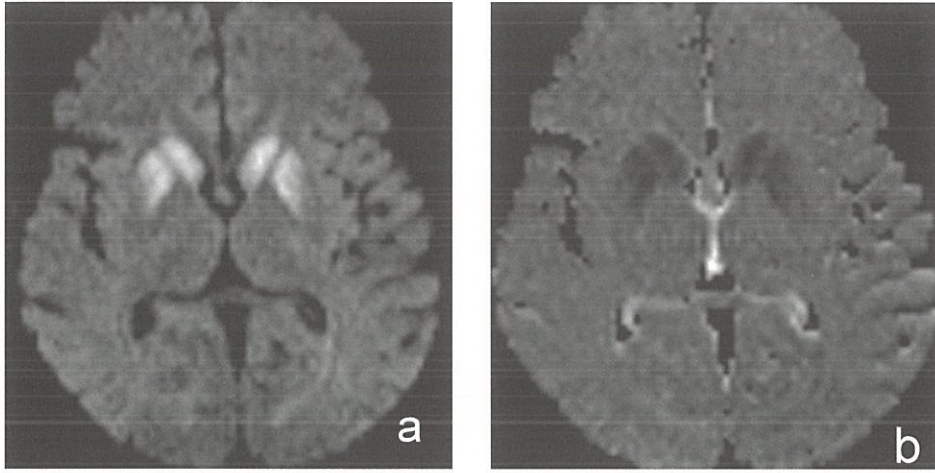
Bu retrospektif çalışma etik kurul tarafından onaylanmıştır.

## BULGULAR

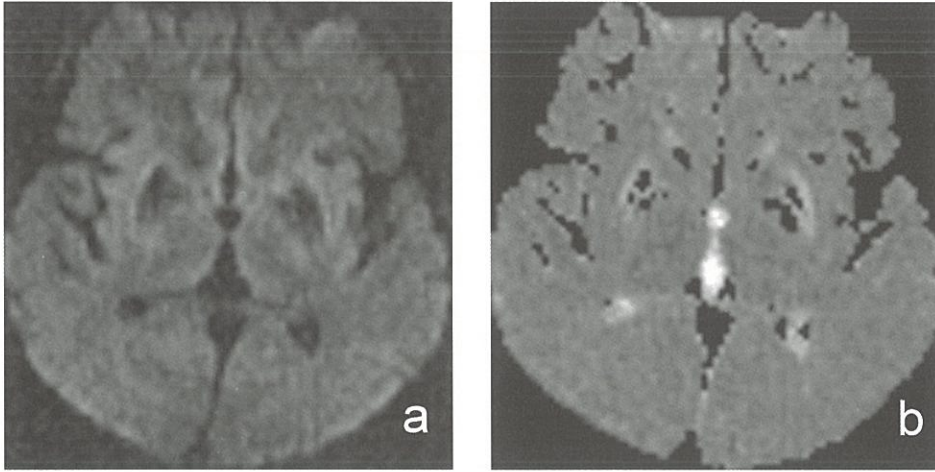
Hastaların tümü dizartri, distoni, ataksi, kore gibi nörolojik bulgular nedeniyle MRG tetkiki önerilen olgulardı. Bazal ganglionlarda T2A incelemede hiperintens olarak izlenen alanlarda 3 hastada difüzyon incelemede hiperintensite, ADC haritalamasında hipointensite izlenmiş olup, ADC değerleri  $0.52 \times 10^{-3}$  -  $0.65 \times 10^{-3}$  arasında (ortalama  $0.57 \times 10^{-3}$ ) (Şekil 1a,b), difüzyon görüntüleme ve ADC haritalamasında hiperintens olarak izlenen 3 hastanın ADC değerleri  $1.34 \times 10^{-3}$  -  $1.70 \times 10^{-3}$  arasında (ortalama  $1.52 \times 10^{-3}$ ) (Şekil 2a,b) bulundu. Difüzyon görüntüleme ve ADC haritalamasında herhangi bir sinyal değişikliği izlenmeyen 2 hastada ise ADC değerleri  $0.82 \times 10^{-3}$  ve  $0.89 \times 10^{-3}$  olarak hesaplandı (Şekil 3a,b). Kontrol grubunun ADC değerleri ise benzer şekilde  $0.79 \times 10^{-3}$  ile  $0.94 \times 10^{-3}$  arasında değişmekteydi. Klinik ile birlikte değerlendirildiğinde, bu görünümünün hastaların klinik bulgularının süresi ile ilişkili olduğu saptandı. ADC değerleri düşük olan hastalar yeni şikayetler ile başvuran (15 gün-1 ay), ADC değerleri yüksek olan hastalar ise daha uzun süreli yakınmaları (1-1.5 yıl) olan hastalardı. ADC değerleri normal olan hastaların nörolojik şikayetlerinin 3 ila 5 aydır devam ettiği öğrenildi.

## TARTIŞMA

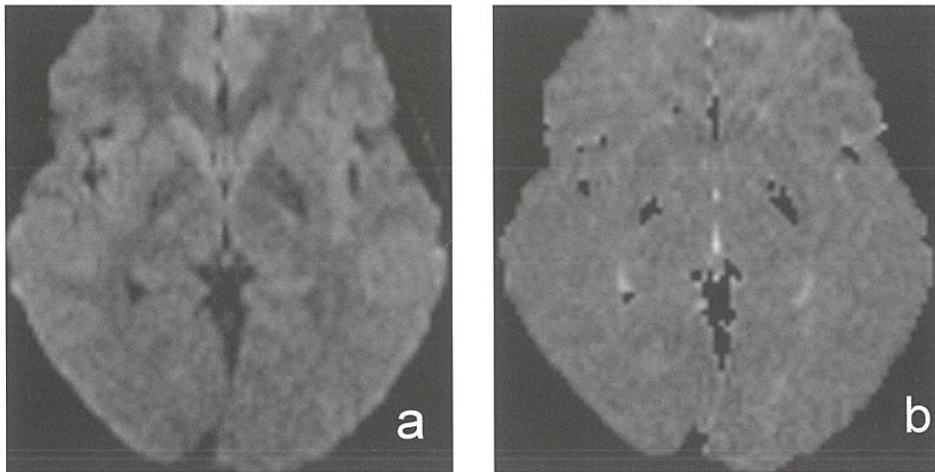
Wilson hastalığı bakır metabolizmasında bozukluk sonucu dokularda patolojik bakır birikimi ile



**Şekil 1.** Bilateral kaudat nükleuslarda ve putamende difüzyon kısıtlaması ile uyumlu difüzyon-ağırlıklı görüntülerde hiperintens (a), ADC haritalamasında hipointens (b) sinyal değişiklikleri izlenmektedir. (ADC değerleri  $0.52 \times 10^{-3}$  ile  $0.58 \times 10^{-3}$  arasında ölçülmüştür.)



**Şekil 2.** Bilateral putamende paramanyetik madde birikimine bağlı sinyal değişikliklerinin yanı sıra etrafında difüzyon ağırlıklı görüntülerde hafif hiperintens (a), ADC haritalamasında hiperintens (b) difüzyon artışı ile uyumlu sinyal değişiklikleri izlenmektedir. (ADC değerleri  $1.34 \times 10^{-3}$  ile  $1.60 \times 10^{-3}$  arasında ölçülmüştür.)



**Şekil 3.** Bilateral bazal ganglionlarda ve serebral beyaz cevherde difüzyon ağırlıklı görüntülerde (a) ve ADC haritalamasında (b) difüzyon kısıtlaması ya da artışı lehine patolojik sinyal değişikliği izlenmemektedir.

seyreden otozomal resesif geçişli kalıtsal bir hastalıktır. En sık karaciğer ve santral sinir sistemi etkilenir. Bu hastalığın işareti olarak kabul edilen Kayser-Fleisher halkası, nörolojik bulgusu olanların %95'inde, olmayanların ise %50-60'ında vardır. Progresif ekstrapiramidal nörolojik bozukluk Wilson hastalığının nörolojik tutulumunun tipik bulgusu olup, dizartri, disfaji, apraksi ve tremor, rijidite sendromu en sık semptomlardır. Tanı, serum seruloplazmininde ve serum bakır değerlerinde azalma, idrar bakır değerlerinde artma, Kayser Fleischer halkası, karaciğer biyopsisi ile karaciğerde bakır birikiminin gösterilmesi ile konur.<sup>3,4</sup>

Santral sinir sistemi tutulumu en sık bazal ganglionlarda görülür. Putamen en çok etkilenen alan olup, globus pallidus, kaudat nükleus ve inferior tektum ile kruslar da tutulabilir.<sup>5</sup> Atrofi bu hastalarda sıklıkla izlenir. MRG'de başlangıçta kronik karaciğer hastalığına bağlı bazal ganglionlarda ve mezensefalonda T1A sinyal intensitesinde artış, nörolojik semptomları olanlarda ise T2A incelemelerde hiperintensite izlenir. T2A'daki hiperintensite görünümü sıklıkla klinik bulgular ile iyi korelasyon gösterir.<sup>6</sup> T2A'daki hiperintensiteler ödem, gliozis, demiyelinizasyon ya da kistik dejenerasyona bağlı olup, nadiren de olsa T2A'da sinyal azalması ise bakırın paramanyetik etkisinden kaynaklanmaktadır. MRG tedaviye yanıtı değerlendirmede kullanılabilir. T2A'daki intensite artışının sebat etmesi ya da progresyonu, tedaviye yanıtın olmadığını göstergesi olarak kabul edilebilir.<sup>7</sup>

Wilson hastalığının tanısında MR spektroskopisi de kullanılmış, ancak kontrol grubu ile arada bir fark olması nedeniyle tanıya katkısının olmadığı sonucuna varılmıştır.<sup>8</sup>

Son yıllarda gittikçe yaygın olarak kullanılan ve temelde en sık serebrovasküler hastalıklar nedeniyle yapılan ve su moleküllerinin hareketine dayanan DA-MRG'nin yeri Wilson hastalığında da tartışılmıştır. Klinik bulgular ile DA-MRG arasında korelasyon izlenmiş olup, semptomatik hastalarda bazal ganglionlarda ve mezensefalonda ADC değerlerinde

artış, asemptomatik hastalarda ise azalma bulunmuştur.<sup>9,9</sup> Wilson hastalığının histopatolojisi ile paralel olarak, bakır birikimine sekonder hücre şişmesine bağlı difüzyon kısıtlaması ya da ilerleyen dönemde nekroz, spongiform dejenerasyon ve demiyelinizasyona bağlı artmış difüzyon izlenir.<sup>9,10</sup>

Bu konuyla ilgili bir çalışmada da hastalığın süresi ve kliniği ile ilişkilendirmeksizin DA-MRG'de iki tip görünüm olduğu ve bu görünümlerin histopatolojik değişiklikleri yansıttığı sonucuna varılmıştır.<sup>11</sup>

Bizim çalışmamızda da benzer şekilde iki tip DA-MRG bulgusu dışında iki hastada normal görümlü DA-MRG tetkikleri de izlenmiştir. Sitotoksik ve vazojenik ödem izlenen ve normal DA-MRG, hastalığın süresi ile ilişkili bulunmuştur. Difüzyon kısıtlaması olan olguların kliniği daha akut, artışı olan hastaların kliniği ise daha uzun sürelidir. DA-MRG tetkikinde sinyal değişikliği olmayan hastaların klinik bulguları ise subakut dönem ile uyumlu bulunmuştur. Bu sonuç aslında önceki çalışmada belirtilen histopatolojik değişikliklerin de göstergesi olarak kabul edilebilir.<sup>11</sup>

Sonuç olarak, DA-MRG'de Wilson hastalığında farklı paternde izlenen sinyal değişiklikleri mikroskobik düzeydeki histopatolojik değişiklikleri yansıtır. Bu bulgular hastaların klinik bulgularının süresi ile korele edilebilir.

#### KAYNAKLAR

1. Das M, Misra UK, Kalita J. A study of clinical, MRI and multimodality evoked potential in neurologic Wilson disease. *Eur J Neurol.* 2007;14:498-504.
2. Juan CJ, Chen CY, Liu YJ et al. Acute putaminal necrosis and white matter demyelination in a child with subnormal copper metabolism in Wilson disease: MR imaging and spectroscopic findings. *Neuroradiology* 2005;47:401-405.
3. Kitzberger R, Madl C, Ferenci P. Wilson disease. *Metab Brain Dis.* 2005;20:295-302.
4. Hesse S, Barthel H, Hermann W et al. Regional serotonin transporter availability and depression are correlated in Wilson's disease. *J Neural Transm.* 2003;110:923-933.
5. King AD, Walshe JM, Kendall BE et al. Cranial MR Imaging in Wilson's Disease. *Am J Roentgenol.* 1996;167:1579-1584.
6. Kim TJ, Kim IO, Kim WS et al. MR imaging of the brain in Wilson disease of childhood: findings before and after treatment with clinical correlation. *Am J Neuroradiol.* 2006;27:1373-1378.

- 
7. Andersen K, Südmeyer M, Saleh A. Cerebral imaging for Wilson disease. *Rofo.* 2007;179:225-233.
  8. Alanen A, Komu M, Penttinen M et al. Magnetic resonance imaging and proton MR spectroscopy in Wilson's disease. *Br J Radiol.* 1999;72:749-756.
  9. Favrole P, Chabriat H, Guichard JP, Woimant F. Clinical correlates of cerebral water diffusion in Wilson disease. *Neurology* 2006;66:384-389.
  10. Sener RN. Diffusion MR imaging changes associated with Wilson disease. *Am J Neuroradiol.* 2003;24:965-967.
  11. Sener RN. Diffusion MRI findings in Wilson's disease. *Comput Med Imaging Graph.* 2003;27:17-21.