

# Öksürük Sonrası Karotid Arter Diseksiyonu: Fibromusküler Displazili Olgu

## Post-Cough Dissection of Carotid Artery: Case with Fibromuscular Dysplasia

Ertuğrul Uzar<sup>1</sup>, İsmail Kırbas<sup>2</sup>, Rafet Özay<sup>3</sup>, Atilla İlhan<sup>1</sup>

Fatih Üniversitesi Tıp Fakültesi,

<sup>1</sup>Nöroloji Anabilim Dalı, <sup>2</sup>Radyoloji Anabilim Dalı, <sup>3</sup>Beyin Cerrahisi Anabilim Dalı, Ankara, Türkiye

Turk Norol Derg 2009;15:194-198

### ÖZET

Gençlerde fibromusküler displazi yüzünden internal karotid arterin diseksiyonu nadir bir geçici iskemik atak nedenidir. Fibromusküler displazinin tanısı genellikle konvansiyonel ve/veya manyetik rezonans anjiyografi ile koyulur. Bu makalede akut larenjite bağlı şiddetli öksürükten sonra geçici iskemik atak gelişen 44 yaşında bir kadın hasta sunuldu. Manyetik rezonans görüntüleme internal karotid arter diseksiyonunu ve subakut sol temporal infarktı buldu. Fibromusküler displaziye doğrulayan tespih tanesi görünümü ve internal karotid arterin diseksiyonu gösterildi. Bu olgu özgül özellikleri nedeniyle bildirilmeye uygun görülmüştür.

**Anahtar Kelimeler:** Internal karotid arter diseksiyonu, fibromusküler displazi.

### ABSTRACT

#### Post-Cough Dissection of Carotid Artery: Case with Fibromuscular Dysplasia

Ertuğrul Uzar<sup>1</sup>, İsmail Kırbas<sup>2</sup>, Rafet Özay<sup>3</sup>, Atilla İlhan<sup>1</sup>

Faculty of Medicine, University of Fatih,

<sup>1</sup>Department of Neurology, <sup>2</sup>Department of Radiology, <sup>3</sup>Department of Neurosurgery, Ankara, Turkey

Dissection of the internal carotid artery due to fibromuscular dysplasia is a rare cause of transient ischemic attack in young patients. Usually, the diagnosis of fibromuscular dysplasia is usually based on conventional and/or magnetic resonance angiography. A 44-year-old female patient presented with transient ischemic attack after severe cough caused by acute laryngitis. Magnetic resonance imaging disclosed subacute left temporal infarction and dissection of the internal carotid artery. Carotid angiography demonstrated the dissection of the internal carotid artery and a "string of beads" appearance confirming fibromuscular dysplasia. The case was reported because of the unique features.

**Key Words:** Internal carotid artery dissection, fibromuscular dysplasia.

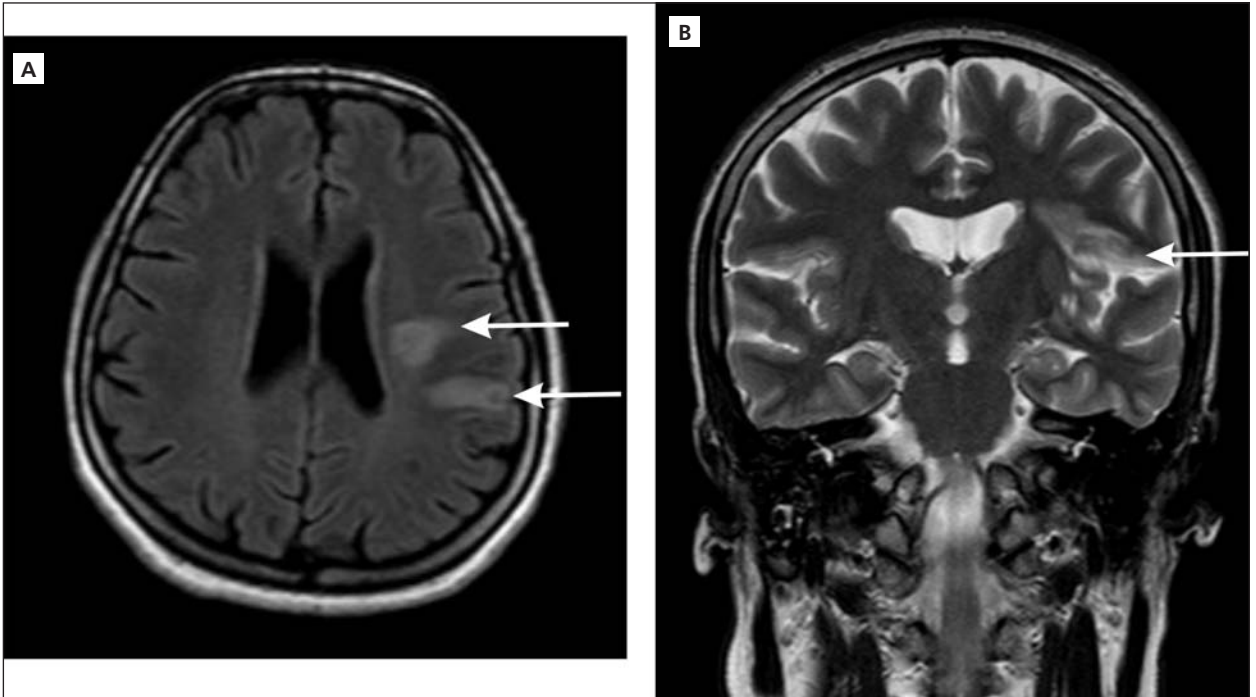
## GİRİŞ

Otuz yaşın altında genç inmeli olguların yaklaşık %20'sinden internal karotid arter (İKA) diseksiyonu sorumludur (1,2). Ani baş ağrısı, boyun ağrısı, fokal nörolojik belirtiler, pulsatil tinnitus, vertigo ve Horner sendromu ile olgular doktora başvurabilir (3). Internal karotid arter diseksiyonunun sebepleri arasında fibromusküler displazi (FMD), konnektif doku hastalıkları, hipertansiyon, sifiliz, migren, majör ve minör boyun travmaları yer almaktadır (4,5). Biz nadir olarak görülmesi nedeniyle şiddetli öksürüğü takiben karotid arter diseksiyonuna sekonder geçici iskemik atak geçiren ve etyolojisinde FMD'li genç olguyu sunduk.

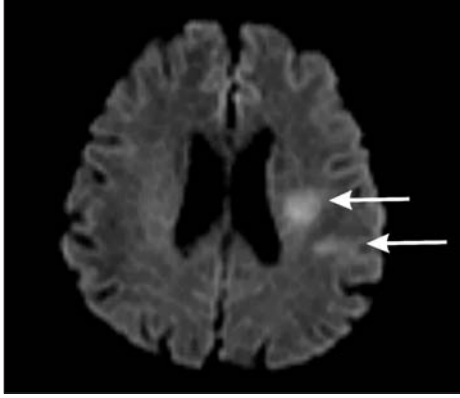
## OLGU

Kırk dört yaşında kadın hastada, akut larenjite bağlı şiddetli öksürük sonrasında boyun ağrısı, konuşma bozukluğu ve sağ elinde güçsüzlük yakınması gelişmiş. Yirmi dört saat içinde yakınmaları düzeldiği için başvurduğu nöroloji uzmanı geçici iskemik atak tanısıyla asetil salisilik asit 300 mg/gün ve pirasetam 2400 mg/gün başlamış. İnme için bilinen risk faktörü olmayan hasta yakınmalarından iki hafta sonra hastanemize kontrol amaçlı başvurdu. Nörolojik ve sistemik muayenesi normal olan hastada öksürük sonrası gelişen genç inme açısından etyoloji araştırıldı. Kranial manyetik rezonans (MR) ve difüzyon MR'de sol posterior temporal bölgede, FLAIR ve T2 ağırlıklı imajlarda hiperintens (Resim 1A,B), difüzyon görüntüleme difüzyon kısıtlanması gösteren (Resim 1C), çevresel kontrast tu-

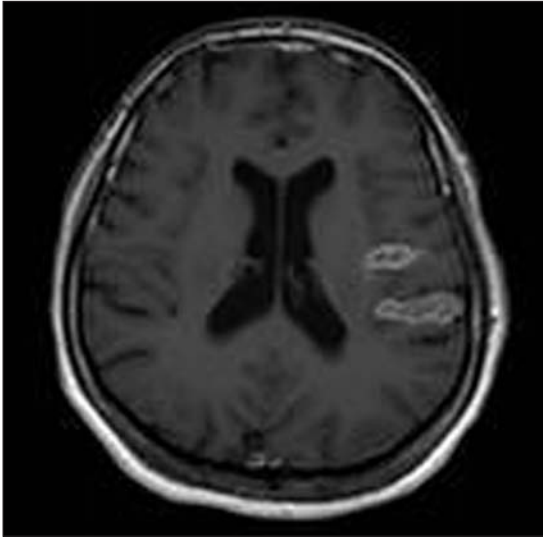
tulumu gösteren (Resim 1D) subakut infarkt ile uyumlu bulgular saptandı. Sedimentasyon hızı, hemogram, C-reaktif protein, ANA, anti-DNA, lupus antikoagülan gibi vaskülit belirteçleri normal bulundu. MR anjiyografide sol İKA'da arteriyel fazda proksimal 2. cm'de kalem ucu şeklinde oklüziv görünüm, venöz fazda distalinin difüz çok ince kalibrasyonlu doluşu diseksiyonu düşündürdüğü için hastaya dijital substraksiyon anjiyografi yapılmasına karar verildi (Resim 2). Dijital substraksiyon anjiyografide sol İKA proksimal 2 cm'lik kısmının patent olduğu ancak bu düzeyde kalem ucu şeklinde çok düzgün bir şekilde inceleyerek sonlandığı, distale geç venöz fazda çizgisel tarzda az ve yavaş kontrast madde geçtiği izlenmiş olup bulgular diseksiyon ile uyumlu bulundu (Resim 3A,B). Ayrıca, sağ İKA konturlarında FMD ile uyumlu kontur düzensizlikleri dikkati çekti ve diğer servikal ve intrakraniyal vasküler yapılar normaldi. Hastaya düşük molekül ağırlıklı heparin ve varfarin başlandı. Nörolojik yakınması tekrarlamadı. Geçici iskemik ataktan iki ay sonra vasküler yapıları kontrol amaçlı bilgisayarlı tomografi anjiyografi (BTA) çekildi. BTA'da bulguların daha önce yapılan dijital substraksiyon anjiyografisi ile uyumlu olarak aynı şekilde sebat ettiği, diseksiyonun difüz ince kalibrasyonlu ve patent olduğu ancak lümen çapında artış olmadığı izlendi. Sağ İKA servikal segmentinde multipl düzeyde FMD ile uyumlu olarak boğumlanma görünümü dikkati çekti. BTA'da aterosklerotik bulgular saptanmadı (Resim 4). Sol orta ve anterior serebral arterleri sağdan dolan hastada endovasküler ya da cerrahi girişim düşünülmedi. Altıncı ay takibinde yeni bir nörolojik



**Resim 1A, B.** Sol posterior temporal bölgede, FLAIR ve T2 ağırlıklı imajlarda hiperintens görünüm.



**Resim 1C.** Sol posterior temporal bölgede difüzyon kısıtlanması görünümü.

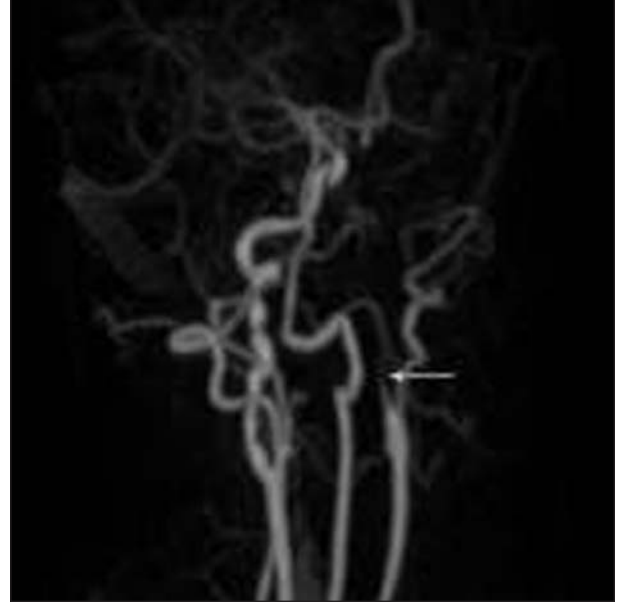


**Resim 1D.** Aynı bölgede çevresel kontrast tutulumu gösteren subakut infarkt ile uyumlu görünüm izlenmekte.

bulgu saptanmadı ve tromboembolik risk nedeniyle varfarin kullanımına devam edildi.

### TARTIŞMA

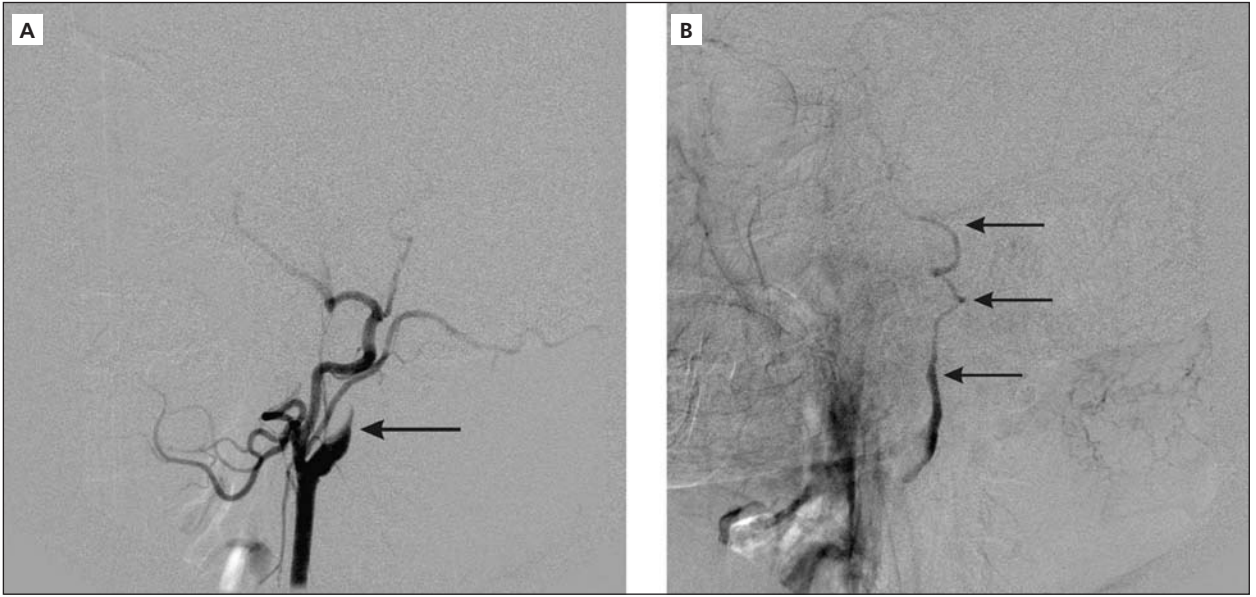
Karotid arter diseksiyonunun en önemli bulguları iskemik belirtilerdir (6). İnme genellikle disekte arter lümeninden intrakraniyal damarlara emboli sonucu olup, genellikle orta serebral artere doğrudur. Unilateral motor ve/veya duyu kaybı, afazi, geçici görme kaybı, Horner sendromu ve pulsatil tinnitus görülebilir (3-6). Künt ve penetran travmalar, treadmillde koşma, kusma, doğum, öksürük gibi önemsiz hareketlerden sonra karotid arter diseksiyonu gelişebilmektedir (6-8). İKA diseksiyonu gelişmesinin temel mekanizması İKA'nın intima tabakasında yırtılma ve o bölgedeki kanın arter boyunca ilerleyerek subintimal ya da subadventisyal tabakalar içinde yalancı bir lümen oluşturmasıdır (3,8). İKA diseksiyonu damar duvarının anormal elastik yapısı ve displazisi patolojiden sorumlu tutulmuş-



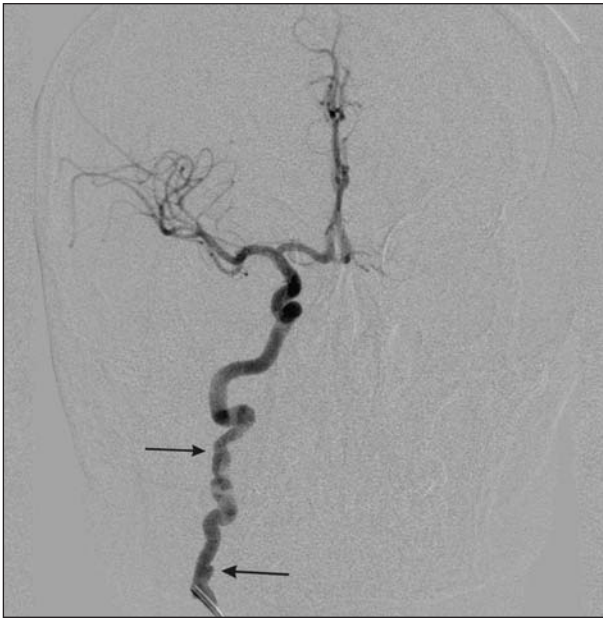**Resim 2.** Sol oblik servikal MR anjiyografide sol internal karotid arterde kalem ucu tarzında sonlanma izlenmekte.

tur. Ekstrakraniyal arter diseksiyonları intrakraniyal arter diseksiyonlarından daha fazla görülmektedir. Tüm diseksiyonlarda yaygın olan lezyon, gerçek lümeninden kanın patolojik olarak transintimal geçişe bağlı arterin intima tabakasından media tabakası içine kanama oluşmasıdır. Hematom intimadan internal elastik membranı ayırarak gerçek lümenin daralmasına ve psödoanevrizma gelişimine neden olur. Sonuçta İKA'da tıkanma veya arterden artere emboli nedeniyle inmeye yol açar (3,8,9). Hastanın öyküsünde majör veya minör travma olmaması bu olasılığı dışlamaz. Çünkü hastalar çoğunlukla minör travmaları önemsemmez. Ayrıca inme belirtileri diseksiyonu takiben saatler, günler içinde gelişebilir. Böylece inmenin travmayla ilişkisi anlaşılabilir (6-8). Olgumuzda geçici iskemik atak, FMD'li İKA'ya şiddetli öksürüğün yol açtığı minör travma-ya sekonder gelişen diseksiyonla ilişkilendirildi.

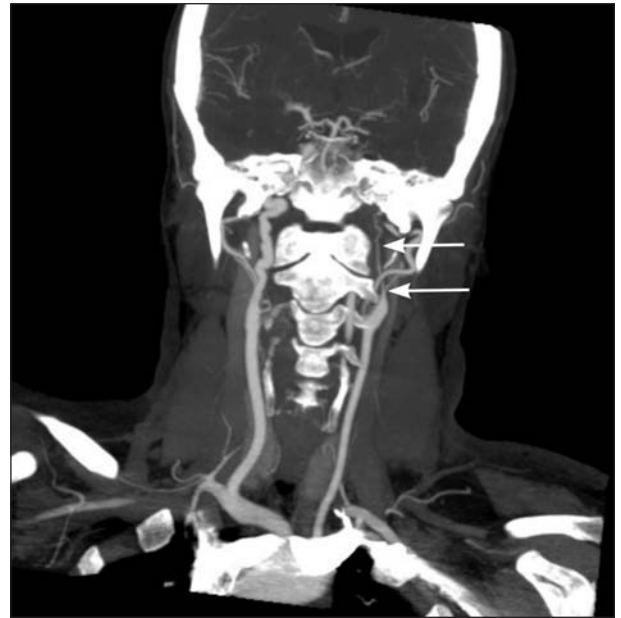Karotid FMD'si konvansiyonel anjiyografilerin sadece %1-2'sinde saptanan nadir bir durumdur. FMD'li hastaların sadece %10'unda komplikasyonlar vardır. FMD'de İKA'nın orta ve distal kısmı daha sık etkilenmektedir. Ancak FMD'de proksimal karotid arter tutulumu da sık olmakla birlikte görülebilmektedir (10). Bizim olgumuzda İKA'da distalden proksimale kadar diseksiyon görüntüsü izlendi. Tanı geleneksel olarak anjiyografi ve patoloji ile koyulur. Olgumuzda görüldüğü gibi karotid anjiyografisinde dizilmiş ip-te tespih görünümü FMD için patognomoniktir. BTA ve MR anjiyografi ile de karotid arter diseksiyonu saptanabilir. Özellikle yağ baskılı MR anjiyografide vasküler anormalliğin olduğu lokalizasyonda arteriyel duvar içindeki kanı göstermesiyle diseksiyonun tanısına yardımcı olur. Ancak konvansiyonel anjiyografi daha ayrıntılı bilgi



**Resim 3A, B.** DSA'da sol ana karotid arter enjeksiyonunda sol internal karotid arterde kalem ucu tarzında ciddi daralma ve geç fazda stenoz distalinde diseksiyon ile uyumlu ince kalibrasyonlu yavaş akım görünümleri.



**Resim 3C.** DSA'da sağ ana karotid arterde FMD ile uyumlu tesbih tanesini andırır nonstenotik kontur düzensizlikleri izlenmekte.



**Resim 4.** Kontrol BTA görüntülemesinde sol IKA'daki diseksiyonun sebat ettiği izlenmekte.

verir ve en önemli tanısal tetkiktir (3,6,8). Altta yatan FMD gibi patolojik damarsal yapıyla birlikte şiddetli kuru öksürük ile intratorasik basınç artışı takiben karotis diseksiyonu geliştiğini düşündük. Literatürde influenza enfeksiyonuna bağlı şiddetli öksürüğü takiben vertebral arter diseksiyonlu Wallenberg sendromu ve pertusis enfeksiyonuna bağlı paroksizmal öksürük sonrası karotid arter diseksiyonu gelişen iki olgu bizim olgumuza benzemektedir (9,11). Fakat bildirilen bu olgulardan farklı olarak bizim olgumuz-

da diseksiyonun gelişimini kolaylaştıran etyolojik faktör olan FMD de mevcuttu. FMD'li hastada karotid arter tıkanıklığı minimal ise genellikle antiagregan ve antikoagülan verilir. Ekstrakraniyal diseksiyonların etyolojiden bağımsız tedavisi inme rekürrensini azaltmak için minimum altı ay antikoagülasyon verilmesi ve erken dönemde serebral hemodinaminin sağlanmasıdır (3,8). Antikoagülan tedavi altında iken tekrarlayan nörolojik semptomları olan, kanama riski nedeniyle antikoagülan alamayan, semptomatik

psödoanevrizması olan, zayıf kollateral dolaşım nedeniyle hemodinamisi yetersiz olan olgularda vasküler cerrahi tedaviler gündeme gelmektedir (3,12). Olguların çoğunda ilk altı ay içinde rekanalizasyon görülür (13). Altı ay oral antikoagülan tedavi ile takip edilen hastalar genelde klinik olarak iyileşmektedir. Nadir olarak oral antikoagülasyona rağmen nörolojik semptomlar kötüleşir ve cerrahi tedavi gerekebilir. İKA diseksiyonu olan olguların %80-85'inde klinik iyileşme ile prognoz iyidir. Fakat tanıda gecikme nörolojik sekel ile sonuçlanabilir (14,15). Olgumuzda kontrol BTA'da rekanalizasyonun olmamasına rağmen disekte segmentin çok uzun olması, Willis poligonunun hemodinamik geçişi sağlaması ve antikoagülan tedavi ile rekürrens olmaması nedeniyle cerrahi tedavi yapılmadı. FMD'ye bağlı vasküler yapının bozukluğu ve disekte segmentin uzun olması olgumuzda rekanalizasyon olmamasının nedeni olarak düşünülebilir.

Sonuç olarak; şiddetli öksürüğü takiben geçici iskemik atak gelişen genç olgularda karotid arter diseksiyonu araştırılmalı ve antikoagülan tedavi başlanmalıdır.

## KAYNAKLAR

1. Stapf C, Elkind MSV, Mohr JP. Carotid artery dissection. *Annu Rev Med* 2000;51:329-47.
2. Sarıbaş O. Servikosefalik arterlerin spontan diseksiyonu. *Türk Serebrovasküler Hast Derg* 2008;14:5-7.
3. Redekop GJ. Extracranial carotid and vertebral artery dissection: A review. *Can J Neurol Sci* 2008;35:146-52.
4. Şengül G, Kadioğlu HH, Aydın İH. Arteriyel diseksiyon sendromları. *Türkiye Klinikleri J Surg Med Sci* 2006;2:163-5.
5. Poppe AY, Minuk J, Glikstein R, Leventhal M. Fibromuscular dysplasia with carotid artery dissection presenting as an isolated hemianopsia. *J Stroke Cerebrovasc Dis* 2007;16:130-4.
6. Petik B, Yılmaz U, Atalar MH, Solak O, Topaktaş S. İki olgu nedeniyle bilateral internal karotid arter tıkanması. *Türk Nörol Derg* 2004;10:309-13.
7. Macdonald DJM, McKillop ECA. Carotid artery dissection after treadmill running. *Case report. Br J Sports Med* 2006;40:10.
8. Caplan LR. Dissections of brain-supplying arteries. *Nat Clin Pract Neurol* 2008;4:34-42.
9. Nomura M, Kannuki S, Kuwayama K, Kohyama Y, Hayashi Y, Yamamoto E, et al. A patient with Wallenberg's syndrome induced by severe cough. *J Clin Neurosci* 2004;11:179-82.
10. Spengos K, Vassilopoulou S, Tsvigoulis G, Papadopoulou M, Vassilopoulos D. An uncommon variant of fibromuscular dysplasia. *J Neuroimaging* 2008;18:90-2.
11. Skowronski DM, Buxton JA, Hestrin M, Keyes RD, Lynch K, Halperin SA. Carotid artery dissection as a possible severe complication of pertussis in an adult: Clinical case report and review. *Clin Infect Dis* 2003;36:1-4.
12. Tuncer N, Afşar N, Aktan S. Yüzme sonrası gelişen internal karotid arter diseksiyonu: Olgu sunumu. *Sinir Sistemi Cerrahisi Derg* 2008;1:49-53.
13. Sengelhoff C, Nebelsieck J, Nassenstein I, Maintz D, Nabavi DG, Kuhlenbaeumer G, et al. Neurosonographical follow-up in patients with spontaneous cervical artery dissection. *Neurol Res* 2008;30:687-9.
14. Kumar S, Kumar V, Kaye W. Bilateral internal carotid artery dissection from vomiting. *Am J Emerg Med* 1998;16:669-70.
15. Stahlfeld KR, Means JR, Didomenico P. Carotid artery fibromuscular dysplasia. *Am J Surg* 2007;193:71-2.

## Yazışma Adresi/Address for Correspondence

Yrd. Doç. Dr. Ertuğrul Uzar  
Fatih Üniversitesi Tıp Fakültesi  
Nöroloji Anabilim Dalı  
Ankara/Türkiye  
E-posta: ertuzar@yahoo.com

geliş tarihi/received 31/03/2009

kabul ediliş tarihi/accepted for publication 30/06/2009