

Deneysel Serebral İskemi/Reperfüzyon Hasarında Kafeik Asit Fenetil Esterin Koruyucu Etkisi

Protective Effect of Caffeic Acid Phenethyl Ester in Rat Cerebral Ischemia/Reperfusion Damage

Ertuğrul Uzar¹, Abdullah Acar¹, Uğur Fırat², Osman Evliyaoğlu³, Harun Alp⁴, Adnan Tüfek⁵,
Celal Yavuz⁶, Sinan Demirtaş⁶, Nebahat Taşdemir¹

Dicle Üniversitesi Tıp Fakültesi,

¹Nöroloji Anabilim Dalı,

²Patoloji Anabilim Dalı, ³Biyokimya Anabilim Dalı, ⁵Anestezi ve Reanimasyon Anabilim Dalı,

⁶Kalp Damar Cerrahisi Anabilim Dalı, Diyarbakır, Türkiye

⁴Dicle Üniversitesi Veterinerlik Fakültesi, Farmakoloji Anabilim Dalı,
Diyarbakır, Türkiye

Türk Norol Derg 2011;17:131-136

ÖZET

Amaç: Serebral iskemi/reperfüzyon (İ/R) oksidatif stresle ilişkili olduğu için, serbest oksijen radikallerinin üretiminin düzenlenmesi serebral İ/R tedavisinde yeni yaklaşımlara neden olabilir. Kafeik asit fenetil ester (CAPE)'in nöroprotektif, antioksidan, antiinflamatuvar ve antiapoptotik olduğu gösterilmiştir. Bu çalışmanın amacı; serebral İ/R hasarında CAPE'nin koruyucu etkisi olup olmadığı ve toplam oksidan ve antioksidan durum üzerinde olası etkisinin araştırılmasıdır.

Gereç ve Yöntem: Kontrol grubu, İ/R grubu ve İ/R + CAPE grubu olarak toplam 30 sıçan rastgele olarak üç gruba ayrıldı. Deney işlemlerinden sonra elde edilen beyin dokularında total oksidan durum (TOS), total antioksidan durum (TAS) ve oksidatif stres indeksi (OSİ) seviyeleri ölçüldü ve histopatolojik olarak hücresel yapılar değerlendirildi.

Bulgular: Beyin dokusunda İ/R grubunda TOS ve OSİ seviyeleri kontrole göre belirgin olarak yüksek ($p= 0.023$, $p= 0.001$) ve TAS düzeyi kontrole göre düşük bulundu ($p= 0.001$). CAPE tedavisi İ/R nedeniyle oluşabilecek TOS ve OSİ yükselmelerini önledi (sırayla; $p= 0.041$, $p= 0.001$). İ/R + CAPE grubunda TAS seviyesi İ/R grubuna göre daha yüksek bulundu ($p= 0.002$). İ/R grubu beyin kesitlerinde inflamasyon, vasküler konjesyon ve nekrozu içeren serebral İ/R hasarı gösterildi. Bu histopatolojik serebral hasar bulguları İ/R + CAPE grubunda İ/R grubuna göre belirgin olarak daha hafifti (her bir parametre için $p< 0.05$).

Yorum: Bu çalışmada serebral İ/R patogenezinde oksidatif stresin önemli bir rolü olduğu görülmüş olup, histopatolojik ve biyokimyasal incelemelerle sıçanlarda CAPE tedavisinin İ/R hasarını belirgin düzeyde azalttığı gözlemlendi.

Anahtar Kelimeler: Oksidatif stres, iskemi/reperfüzyon, kafeik asit fenetil ester.

ABSTRACT

Protective Effect of Caffeic Acid Phenethyl Ester in Rat Cerebral Ischemia/Reperfusion Damage

Ertuğrul Uzar¹, Abdullah Acar¹, Uğur Fırat², Osman Evliyaoğlu³, Harun Alp⁴, Adnan Tüfek⁵,
Celal Yavuz⁶, Sinan Demirtaş⁶, Nebahat Taşdemir¹

Faculty of Medicine, University of Dicle,

¹Department of Neurology, ²Department of Pathology, ³Department of Biochemistry,

⁵Department of Anesthesiology and Reanimation,

⁶Department of Cardiovascular Surgery, Diyarbakir, Turkey

⁴Department of Pharmacology, Faculty of Veterinary, University of Dicle, Diyarbakir, Turkey

Objective: Because oxidative stress is related to cerebral ischemia/reperfusion (I/R) injury, modulation of oxygen free radical production may represent a new approach to the management of cerebral I/R. Caffeic acid phenethyl ester (CAPE) has been determined to have neuroprotective, antioxidant, anti-inflammatory, and anti-apoptotic activities. The aim of this study was to investigate whether CAPE has a protective effect on cerebral I/R damage, and to determine the possible effects of CAPE on total antioxidant/oxidant status.

Methods: A total of 30 rats were randomly divided into three groups as control group, I/R group, and I/R + CAPE. Total oxidant status (TOS), total antioxidant status (TAS) and oxidative stress index (OSI) levels and histopathological cellular structures were evaluated in cerebral tissues obtained after the experiment procedure in all groups.

Results: In the brain tissue, TOS and OSI levels were found to be significantly increased in the I/R group compared to the controls ($p=0.023$, $p=0.001$, respectively). Significantly decreased TAS levels were found in the I/R group compared to the controls ($p=0.001$). CAPE treatment prevented the increase in TOS and OSI that is produced by cerebral I/R ($p=0.041$, $p=0.001$, respectively). TAS was found to be increased in the CAPE + I/R group compared with the I/R group ($p=0.002$). In the I/R group, the brain sections showed findings of cerebral I/R damage including inflammation, vascular congestion and necrosis (for both variables, $p=0.001$). These histopathological cerebral damage findings were found to be significantly reduced in the CAPE + I/R group compared to the I/R group (for both parameters, $p<0.05$).

Conclusion: In this study, it was found that oxidative stress had an important role in the pathogenesis of cerebral I/R damage, and histopathological and biochemical evaluations showed significantly decreased I/R damage following CAPE treatment in rats.

Key Words: Oxidative stress, ischemia/reperfusion, caffeic acid phenethyl ester.

Akut iskemide serbest oksijen radikalleri (SOR) plazma ve dokuda artış göstermektedir. İskeminin erken döneminde oksidatif stresin artması ve antioksidanların tüketimi nedeniyle antioksidan aktivite azalabilmektedir. Reaktif oksijen türleri iskemik beyin hasarında önemli rol oynamaktadır. Normal durumlarda SOR endojen antioksidanlarla kontrol edilir. Eğer oksidatif durum antioksidan kapasite ile dengelenmezse oksidatif stres ortaya çıkar. SOR artışına bağlı oksidatif strese beyin çok hassastır (1). Artmış SOR lipid, protein ve nükleik asitler gibi temel hücre yapısının hasar görmesine neden olur. Sonuçta SOR artışı iskemik beyinde apoptoz, nekroz ve hücre ölümüyle sonuçlanabilir (2).

İskemik inme ölümlerin üçüncü nedenidir ve önemli sakatlıklara neden olmaktadır. İnmenin önemli bir kısmı serebral damarların trombozu veya embolik tıkanması sonucu oluşmaktadır. Vasküler tıkanmaya bağlı oluşan serebral iskemik aktif bir süreç olup SOR ve diğer radikallerin oluşumuyla klinik tablo gittikçe kötüleşir. Bununla birlikte iskemik sonrası oluşan reperfüzyon bu durumu daha da kötü-

leşiren diğer bir faktördür. İskemik inmeli hastalarda olayın başladığı ilk üç saat içinde trombolitik tedavi kullanılmaktadır. Trombolitik tedavi sonucunda iskemik/reperfüzyon (I/R) hasarı oluşabilir. Reperfüzyon ile birlikte yeniden oksijen sağlanması, aşırı SOR'ları oluşturur. Serebral hasarın patogenezinde I/R sonucu oluşan serbest radikallerin aşırı üretimi sonucunda iskemik dokuya yeniden kan akımı sağlanmasına rağmen, fonksiyonel düzelme beklenildiği kadar iyi sonuçlar vermemektedir. Bu nedenle trombolitik tedavi alan kişilerde I/R hasarını önleyecek tedaviler araştırılmaktadır (3-5).

Güçlü antioksidan, antiapoptotik ve antiinflamatuvar özelliklere sahip olan kafeik asit fenetilester (CAPE) inme ve I/R hasarını önleme potansiyeline sahiptir. CAPE en güçlü lipofilik antioksidanlardan biridir. Neonatal hipoksik iskemik hasarı önlediği, kardiyak I/R hasarında hemodinamiyi stabil hale getirdiği, serebral vazospazmlı sıçanlarda beyin infarktını azalttığı gösterilmiştir (6-8). Ayrıca, glutamatın neden olduğu nörotoksitasyonu önlediği, metotreksatın neden olduğu nörotoksitasyonu azalttığı, sıçanlarda orta

serebral arterin oklüzyonunda CAPE'nin nöroprotektif olduğu bildirilmiştir (9-11). Total oksidan status (TOS), total antioksidan status (TAS) ve oksidatif stres indeksi (OSİ) seviyeleri serebral İ/R patogenezi anlamamıza ve tedavi edici ilaçların etkisini objektif değerlendirmemize yardımcı olabilir (12). CAPE'nin serebral İ/R hasarında oksidatif stresin yeni belirteçleri olan TOS, TAS ve OSİ üzerine olan etkileri bilinmemektedir.

Bu çalışmada serebral İ/R hasarı yapılan sıçanlarda, oluşan hasara karşı CAPE'nin koruyucu etkisi olup olmadığı araştırılması amaçlanmıştır. Bu amaçla sıçanların beyinlerinde İ/R sonrası oksidatif stres belirteçleri (TOS, TAS ve OSİ) ve histopatolojik bulgular üzerine CAPE'nin olası etkileri araştırılmıştır.

GEREÇ ve YÖNTEM

DeneySEL işlemler için Dicle Üniversitesi Deney Hayvanları Etik Kurulundan (etik kurul onay tarih ve sayısı; 2011/24) onay alındı. Bu çalışmada dişi Sprague Dawley ve ortalama ağırlıkları 200-250 g olan 30 sıçan kullanıldı. Hayvanlar standart yem ve su ile beslendi. Sıçanlar her bir grupta 10 adet olacak şekilde randomize şekilde üç gruba ayrıldı. Gruplar; kontrol grubu (grup I, n= 10), iskemi/reperfüzyon (İ/R) grubu (grup II, n= 10) ve CAPE + İ/R grubu (grup III, n= 10) olarak ayarlandı. Grup I ve II'ye CAPE hacmine eşit miktarda altı gün boyunca %0.9 NaCl intraperitoneal (İP) yolla uygulandı. Grup III'e ise İ/R yapılmadan beş gün önce CAPE 10 µmol/kg dozunda İP yolla uygulandı. Çalışmanın altıncı günü grup II ve III'e İ/R yapıldı. İ/R işlemi öncesi grup III'e CAPE tedavisine (10 µmol/kg İP) devam edildi. Cerrahi işlem öncesi sıçanlara 50 mg/kg ketamin ve 10 mg/kg xylazine kas içine verilerek anestezi sağlandı. Gerekli durumda ketamin 20 mg/kg ek doz takviyesi yapıldı (13). Sıçanlar 90 dakika müddetince anestezi etkisinde kaldı. Deney öncesi sıçanlar 24 saat aç bırakıldı. Vücut sıcaklığı bir rektal termometre ile monitörize edilerek, ısıtıcı lamba ile 37°C'de tutuldu. Kan basıncı, nabız ve oksijen saturasyonu operasyon sırasında takip edildi (Blood Pressure and Heart Rate Recorder System, MAY BPHR 9610, Türkiye). Hiçbir sıçana hemodinamik ve solunum desteği gerekmedi. Sıçanlar supin pozisyonda sabitlendi. Servikal orta hattan transvers bir insizyonla bilateral karotis kommunis arterler ortaya konuldu ve her iki arteria karotis kommunis klempler ile 30 dakika süre ile bağlandı. Sonra klempler açılarak bir saat reperfüzyon sağlandı. Geniş kraniyektomiyle beyinler bir bütün olarak çıkarıldı. Kontrol grubuna ise İ/R gruplarına benzer şekilde boyun bölgesine insizyon yapıldı ancak karotid arter oklüzyonu yapılmadı. Ketamin ve xylazine anestezi etkisinde sıçanlar deney sonunda servikal dislokasyonu takiben dekapite edildi. Deneyin sonunda beyin dokuları biyokimyasal ve histopatolojik analiz için hızlıca izole edildi. Sıçan beyinlerinin bir hemisferi histopatolojik çalışma için %10 formaldehide konurken

diğer bir hemisferi biyokimyasal analiz için ependorf tüplere konularak -50°C'de saklandı.

TAS Ölçümü

Beyin TAS düzeyi Erel tarafından geliştirilen tam otomatik bir yöntem ile spektrofotometrik olarak ölçüldü (14).

TOS Ölçümü

Sıçan beyinde TOS düzeyi Erel tarafından geliştirilen tam otomatik bir yöntem ile spektrofotometrik olarak ölçüldü (14). Hidrojen peroksit ile kalibre edilen sonuçlar nmol H₂O₂ Eq/mg protein olarak belirtildi (15).

OSİ Değeri

Total oksidan seviyenin total antioksidan kapasiteye bölünmesiyle OSİ değeri hesaplandı ve µmol H₂O₂/ mmol Trolox olarak ifade edildi (16).

Histopatolojik Değerlendirme

Histopatolojik değerlendirme için alınacak doku örnekleri %10'luk formaldehid solüsyonu içerisine konularak 24 saat tesbit işlemi için bekletildikten sonra rutin histolojik takipten sonra parafine gömüldü. Parafin bloklardan 4 µm alınan kesitler hematoksilin-eozin (HE) boyasıyla boyandı. Histopatolojik değerlendirme için her grupta 10 sıçan beyini incelendi. Her bir doku için sıçan beyinden frontal korteksi içerecek şekilde birer dilim örnek alınarak mikrotomla 4 µm beş seri kesit elde edildikten sonra HE boyaması yapılarak ışık mikroskobu altında (x200) uzman bir patoloğ tarafından değerlendirildi. Her bir doku için 200 büyütmede 50 alana bakıldı. Frontal korteks bölgesinde; inflamasyon, konjesyon, nekrobiyoz ve nekroz bulguları incelendi. Elde edilecek bulgular açısından kontrol grubu, İ/R grubu, İ/R grubu + CAPE grupları karşılaştırılarak CAPE'nin beyin dokusu üzerindeki etkileri değerlendirildi. Beynin histopatolojik kesit değerlendirmesinde; inflamasyon (1: var, 0: yok), vasküler konjesyon (0: yok, 1: hafif, 2: orta düzeyde, 3: belirgin düzeyde) ve nekrobiyotik-nekrotik değişiklikler (0: yok, 1: hafif-orta nekrobiyoz, 2: belirgin nekrobiyoz, 3: hafif-orta nekroz, 4: belirgin nekroz) semikantitatif olarak derecelendirildi.

İstatistiksel Analiz

Sonuçların ortalama ± standart sapma değerleri hesaplandı. İstatistiksel analiz SPSS 11.5 programı kullanılarak parametrik olmayan yöntemlerle yapıldı. İkili gruplar arası farklılık Mann-Whitney U testi ile araştırıldı. Gruplar arası fark p< 0.05 istatistiksel olarak anlamlı kabul edildi.

BULGULAR

Total oksidan ve antioksidan durum ile ilgili biyokimyasal sonuçlar Tablo 1'de gösterilmiştir. Beyin dokusunda İ/R grubunda TOS ve OSİ seviyeleri kontrole göre belirgin olarak yüksek (p= 0.023, p= 0.001) ve TAS seviyeleri kontro-

Tablo 1. Sıçan beyinde kontrol (n= 10), iskemi/reperfüzyon (İ/R, n= 10) ve İ/R + CAPE (n= 10) gruplarında total oksidatif status (TOS), total antioksidan status (TAS) ve oksidatif stres indeksi (OSİ) sonuçları

	Gruplar			p		
	Kontrol (I)	İ/R (II)	İ/R + CAPE (III)	I-II	I-III	II-III
TOS (µmol H ₂ O ₂ Eq/L)	17.0 ± 3.3	24.3 ± 7.2	16.6 ± 8.3	0.023	AD	0.041
TAS (mmol Trolox Eq/L)	0.37 ± 0.15	0.15 ± 0.03	0.31 ± 0.13	0.001	AD	0.002
OSİ (µmol H ₂ O ₂ /mmol Trolox)	51.0 ± 15.7	161.6 ± 42.5	57.3 ± 25.7	0.001	AD	0.001

AD: İstatistiksel olarak anlamlı değil, n= Deneyde kullanılan hayvan sayısı.

Tablo 2. Sıçan beyinde kontrol (n= 10), iskemi/reperfüzyon (İ/R, n= 10) ve İ/R + CAPE (n= 10) gruplarında histopatolojik bulgular

	Gruplar			p		
	Kontrol (I)	İ/R (II)	İ/R + CAPE (III)	I-II	I-III	II-III
İnflamasyon	00.0 ± 00.0	0.8 ± 0.42	0.3 ± 0.48	0.001	AD	0.028
Vasküler konjesyon	0.30 ± 0.48	1.5 ± 0.53	0.9 ± 0.31	0.001	0.008	0.01
Nekroz	00.0 ± 00.0	1.6 ± 0.84	0.3 ± 0.48	0.001	AD	0.001

AD: İstatistiksel olarak anlamlı değil, n= Deneyde kullanılan hayvan sayısı.

le göre düşük bulundu (p= 0.001). CAPE tedavisi İ/R nede-niyle TOS ve OSİ seviyelerinin artışı önledi (sırayla; p= 0.041, p= 0.001). İ/R + CAPE grubunda TAS seviyesi İ/R grubuna göre yüksek bulundu (p= 0.002). Ayrıca, kontrol grubu ile İ/R + CAPE grubu beyin dokusunda TOS, TAS ve OSİ seviyeleri arasında istatistiksel olarak anlamlı bir fark gözlenmedi (p> 0.05). Bu biyokimyasal bulgular, histopato-lojik olarak da doğrulandı. Histopatolojik değerlendirme sonuçları Tablo 2’de gösterilmiştir. Buna göre; kontrol gru-buna göre serebral İ/R grubunda beyin histopatolojik de-ğerlendirilmesinde inflamasyon, vasküler konjesyon ve nekrobiyotik-nekrotik değişikliklerde artış istatistiksel olarak anlamlı düzeyde bulunmuştur (her bir parametre için p< 0.001) (Resim 1,2). CAPE tedavisi verilen İ/R grubu beyin dokusunda ise inflamasyon (p= 0.028), vasküler konjesyon (p= 0.01) ve nekrobiyotik-nekrotik değişikliklerin İ/R grubu-na göre istatistiksel olarak anlamlı düzeyde azaldığı gözlen-miştir (p= 0.001) (Resim 3). Ayrıca, kontrol grubu ile İ/R + CAPE grubu beyin dokusunda inflamasyon ve nekrobiyotik-nekrotik değişiklik bulguları arasında istatistiksel olarak anlamlı bir fark saptanmamıştır (p> 0.05).

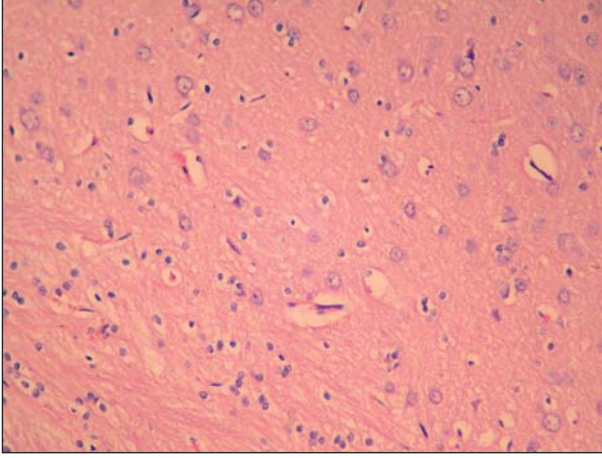
TARTIŞMA

İnme ve serebral İ/R hasarı patogenezinde SOR’un önemli rolü vardır. Bu nedenle serebral İ/R tedavisinde SOR süpürücü antioksidan tedaviler araştırılmaktadır. Son yıllarda bal ve bal ürünü gibi bazı doğal ürünlerin tıbbi özelliklerine yoğun ilgi mevcuttur. Propolis bal arılarının çeşitli bitkilerden topladığı bir reçine olup, bal arıları kovanında bulunur. Propolis kovani korumada önemli özellikleri nedeniyle yüzyıllardır çeşitli hastalıkların tedavisinde kullanılmıştır. CAPE, bal arısı propolisinin başlıca aktif bileşenidir. CAPE’nin antioksidan,

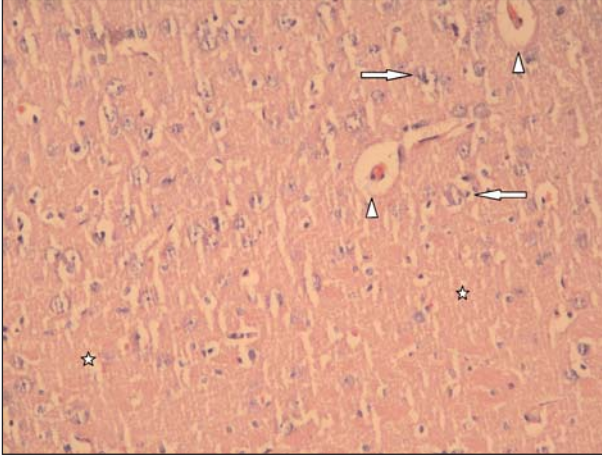
antiapoptotik, antiinflamatuvar, immünmodülatör ve nö-roprotektif özelliklere sahip olduğu belirtilmiştir (6-10,17).

Çalışmamızda, serebral İ/R’den önce CAPE’nin 10 µmol/kg tedavi dozunda verilmesiyle sıçan beyinde TOS ve OSİ aktiviteleriyle inflamasyon, vasküler konjesyon ve nekrozun belirgin olarak azaldığı, TAS aktivitesinin ise art-ırdığı saptandı. Bu sonuç, CAPE’nin antiinflamatuvar, anti-oksidan ve nöroprotektif özelliğiyle deneysel difüz serebr-al İ/R hasarını önleyebildiğini göstermektedir.

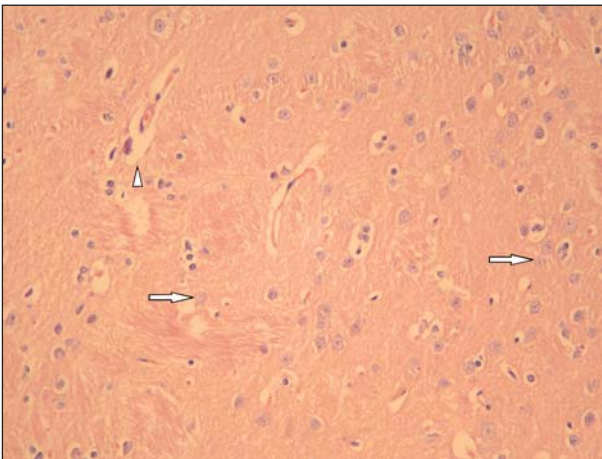
Serbest radikaller ve reaktif oksijen türleri hücrelerde hasara neden olmaktadır. Oksidanları zararsız hale getiren antioksidan sistem ile oksidanlar arasında hassas denge ve hücre yapısının hayati özellikleri korunmaktadır. SOR’un artması, lipoproteinlerin oksidasyonu, aterosklerotik plakla-rın oluşumu sonucu oluşan oksidatif stres, hem ateroskle-rotik vasküler hasara hem de İ/R’ye bağlı nöronal hasarın oluşma nedenlerindedir (2). Tüm SOR’lar arasında en güçlü olanları süperoksit, hidroksil ve peroksinitrittir. Bun-lar hücrede protein, lipid ve nükleik asitlere zarar verir ve bazı enzim aktivitelerinde bozulma, iyon dengesinde bozul-ma ve apoptotik ölümlere neden olur (18). Serebral iske-mide serbest radikaller ve sitokinlerin salınımı, platelet akti-vasyonu ve apoptozisle nöronal hasar oluşur. Yüksek oksi-jen tüketimi, yüksek lipid oranı ve antioksidanların diğer or-ganlara göre azlığı nedeniyle beyin SOR’a oldukça hassas-tır. İ/R ile anoksiyi takiben yeniden oksijenizasyonun sağ-lanmasıyla mitokondriyal membranda respiratuar zincirle süperoksit anyonu ortaya çıkar ve iskemik bölgenin reper-füzyonu SOR’un artışı ile iskemik hasarın şiddetini artırabi-lir. Bu nedenle İ/R ile etkilenen dokunun antioksidan sevi-yesi çok önemlidir (2,19). Çalışmamızda serebral İ/R hasa-



Resim 1. Kontrol grubu. Beyin frontal bölgesi. Sıçan beyin dokusunda normal histomorfolojik görünüm (HE boyama, x200).



Resim 2. İskemi reperfüzyon grubu. Beyin frontal bölgesi. Sıçan beyin dokusunda nöron hücrelerinde (sağ-sol oklar) ve fibriller zeminde (yıldızlar) nekrobiyotik ve nekrotik değişiklikler ile vasküler konjesyon bulguları (ok uçları) dikkati çekmektedir (HE boyama, x200).



Resim 3. İ/R + CAPE grubu. Beyin frontal bölgesi. Sıçan beyin dokusunda orta derecede vasküler konjesyon bulguları (ok ucu) yanı sıra az sayıda nöron hücresinde dejeneratif nekrobiyotik değişiklikler (oklar) izlenmektedir (HE boyama, x200).

rında oksidanları göstermek için TOS'a bakılmış ve serebral İ/R grubu sıçanların beyinde TOS kontrol grubuna göre belirgin düzeyde yüksek bulunmuştur. CAPE tedavisi uygulanan grupta ise sıçan beyinde TOS düzeyi, tedavi verilmeyen serebral İ/R grubuna göre oldukça düşük bulundu. CAPE tedavisi verilen İ/R'li sıçanların beyin TOS düzeyi kontrol grubu ile benzer olduğu gözlemlendi. Bu bulgular, CAPE'nin SOR süpürücü etkisi, antiinflamatuvar ve nöroprotektif özellikleri ile ilişkili olduğu kanısına varıldı. Çalışmamız, sıçan beyin İ/R hasarında CAPE'nin TOS'u azalttığını gösteren ilk çalışmadır. Önceki bir çalışmada, CAPE'nin yaşlı sıçanların beyinde oksidan molekül olan malondialdehid (MDA) azalttığı ve nöronlara yararlı etkisi gösterilmiştir (20). Bu konuda yapılan benzer çalışmalarda CAPE'nin; sıçan beyin ve karaciğerinde anoksi sonrası yeniden oksijenasyonla oluşan mitokondriyal hasarı önlediği, fokal serebral iskemide MDA'yı azalttığı, serebral infarkt volümünü azalttığı, diyabetik sıçan beyinde inflamasyonu ve oksidatif stresi azalttığı, fokal serebral iskemide kaspaz-3 ile aktive olan apoptozu azalttığı ve fokal İ/R'de CAPE'nin inflamasyonun yanı sıra oksidan moleküller MDA ve nitrotrozini de azaltabildiği gösterilmiştir (2,6,10,21,22). Çalışmamızın sonuçları, CAPE'nin histopatolojik olarak serebral İ/R'de inflamasyon ve nekrozu azaltması ve biyokimyasal olarak OSI ile TOS seviyelerini düşürmesi nedeniyle önceki çalışma sonuçlarıyla uyumlu bulunmuştur.

Ayrıca, çalışmamızda serebral İ/R hasarında sıçan beyinde TAS'ın azaldığı ve CAPE tedavisi verilen serebral İ/R'li sıçan beyin dokusunda TAS'ın arttığı belirlendi. CAPE tedavisi verilen İ/R'li sıçanların beyinde TAS ile kontrol grubu arasında TAS sonuçlarının benzer olduğu gözlemlendi. Bu konuda benzer çalışmalarda CAPE'nin; geçici fokal serebral iskemili sıçan beyinde antioksidan glutatyonun artırdığı, kalıcı fokal iskemili tavşan beyinde katalaz aktivitesini düzenlediği, deneysel allerjik ensefalomiyelitli sıçanların beyinde antioksidan enzimleri artırdığı, metotreksat nörotoksitesinde oksidan/antioksidan dengesi düzenlediği ve orta serebral arter alanında İ/R yapılan sıçanlarda histopatolojik olarak beyin hasarı bulgularını azalttığı bildirilmiştir (6,10,23-25). Çalışmamızda da serebral İ/R'li sıçanların CAPE tedavisi ile TAS aktivitesinde artış olması, daha önceki çalışma sonuçlarıyla uyumlu olduğunu göstermektedir. Ancak her bir antioksidan enzim ve moleküllerin çalışmasına göre TAS'ın ölçümü daha güvenilir ve daha pratiktir. Çünkü antioksidan enzimlerin birisi artarken diğeri azalabilmektedir. Bu durum yorum farklarına neden olabilir. Oksidatif stresin yeni bir belirteci olan OSI de çalışmamızda hesaplanmıştır. Çalışmamızda İ/R uygulanan sıçan beyinlerinde OSI oranı kontrol grubuna göre belirgin düzeyde yüksek bulunmuştur. CAPE tedavisi verilen İ/R'li sıçanların OSI oranında ise belirgin düzeyde düşme saptanmıştır. Bu bulgular; İ/R patogenezinde oksidatif stresin önemli rol oynadığını ve CA-

PE tedavisinin I/R hasarına karşı antioksidan koruyucu özelliğini göstermektedir.

Sonuç olarak; serebral I/R patogenezinde oksidatif stre-sin önemli bir rolü olduğu ve antioksidan, antiinflamatuvar ve nöroprotektif özellikleri olan CAPE ile deneysel olarak sıçanlarda hem histopatolojik hem de biyokimyasal incelemelerde bu I/R hasarının belirgin düzeyde azaltılabildiği görüldü. Bu bulguların ileri deneysel ve klinik çalışmalarla inmelere yeni yaklaşımlara faydalar sağlayabileceği kanısına varıldı.

KAYNAKLAR

- Zimmermann C, Winnefeld K, Streck S, Roskos M, Haberl RL. Antioxidant status in acute stroke patients and patients at stroke risk. *Eur Neurol* 2004;51:157-61.
- Feng Y, Lu YW, Xu PH, Long Y, Wu WM, Li W, et al. Caffeic acid phenethyl ester and its related compounds limit the functional alterations of the isolated mouse brain and liver mitochondria submitted to in vitro anoxia-reoxygenation: relationship to their antioxidant activities. *Biochim Biophys Acta* 2008;1780:659-72.
- Toklu H, Deniz M, Yüksel M, Keyer-Uysal M, Şener G. The protective effect of melatonin and amlodipine against cerebral ischemia/reperfusion-induced oxidative brain injury in rats. *Marmara Med J* 2009;22:34-44.
- Durukan A, Tatlısumak T. Ischemic stroke in mice and rats. *Methods Mol Biol* 2009;573:95-114.
- Kavaklı A, Acet A, Parlakpınar H, Akpolat N, Şahna E. Ratlarda beyin iskemi-reperfüzyonu sonucu oluşan morfolojik değişikliklere melatonin ve pinealektomi'nin etkisi. *Fırat Üniversitesi Sağlık Bilimler Dergisi* 2007;21:63-6.
- Khan M, Elango C, Ansari MA, Singh I, Singh AK. Caffeic acid phenethyl ester reduces neurovascular inflammation and protects rat brain following transient focal cerebral ischemia. *J Neurochem* 2007;102:365-77.
- Ozer MK, Parlakpınar H, Acet A. Reduction of ischemia-reperfusion induced myocardial infarct size in rats by caffeic acid phenethyl ester (CAPE). *Clin Biochem* 2004;37:702-5.
- Wei X, Zhao L, Ma Z, Holtzman DM, Yan C, Dodel RC, et al. Caffeic acid phenethyl ester prevents neonatal hypoxic-ischemic brain injury. *Brain* 2004;127:2629-35.
- Wei X, Ma Z, Fontanilla CV, Zhao L, Xu ZC, Tagliabracci V, et al. Caffeic acid phenethyl ester prevents cerebellar granule neurons (CGNs) against glutamate-induced neurotoxicity. *Neuroscience* 2008;155:1098-105.
- Altuğ ME, Serarşlan Y, Bal R, Konaş T, Ekici F, Melek IM, et al. Caffeic acid phenethyl ester protects rabbit brains against permanent focal ischemia by antioxidant action: a biochemical and planimetric study. *Brain Res* 2008;1201:135-42.
- Uzar E, Sahin O, Koyuncuoğlu HR, Uz E, Bas O, Kilbas S, et al. The activity of adenosine deaminase and the level of nitric oxide in spinal cord of methotrexate administered rats: protective effect of caffeic acid phenethyl ester. *Toxicology* 2006;218:125-33.
- Selek S, Herken H, Bulut M, Ceylan MF, Celik H, Savas HA, et al. Oxidative imbalance in obsessive compulsive disorder patients: a total evaluation of oxidant-antioxidant status. *Prog Neuropsychopharmacol Biol Psychiatry* 2008;32:487-91.
- Zheng H, Lapointe J, Hekimi S. Lifelong protection from global cerebral ischemia and reperfusion in long-lived Mcl1(+/-)(-) mutants. *Exp Neurol* 2010;223:557-65.
- Erel O. A novel automated direct measurement method for total antioxidant capacity using a new generation, more stable ABTS radical cation. *Clin Biochem* 2004;37:277-85.
- Erel O. A new automated colorimetric method for measuring total oxidant status. *Clin Biochem* 2005;38:1103-11.
- Aycicek A, Erel O, Kocyyigit A. Increased oxidative stress in infants exposed to passive smoking. *Eur J Pediatr* 2005;164:775-8.
- Orsolich N, Sver L, Terzic S, Basic I. Peroral application of water-soluble derivative of propolis (WSDP) and its related polyphenolic compounds and their influence on immunological and antitumor activity. *Vet Res Commun* 2005;29:575-93.
- Shi Y, Wu X, Gong Y, Qiu Y, Zhang H, Huang Z, et al. Protective effects of caffeic acid phenethyl ester on retinal ischemia/reperfusion injury in rats. *Curr Eye Res* 2010;35:930-7.
- Huang X, Li Q, Li H, Guo L. Neuroprotective and antioxidative effect of cactus polysaccharides in vivo and in vitro. *Cell Mol Neurobiol* 2009;29:1211-21.
- Eşrefoğlu M, Gül M, Ateş B, Yılmaz I. The ultrastructural and biochemical evidences of the beneficial effects of chronic caffeic acid phenethyl ester and melatonin administration on brain and cerebellum of aged rats. *Fundam Clin Pharmacol* 2010;24:305-15.
- Tsai SK, Lin MJ, Liao PH, Yang CY, Lin SM, Liu SM, et al. Caffeic acid phenethyl ester ameliorates cerebral infarction in rats subjected to focal cerebral ischemia. *Life Sci* 2006;78:2758-62.
- Celik S, Erdogan S. Caffeic acid phenethyl ester (CAPE) protects brain against oxidative stress and inflammation induced by diabetes in rats. *Mol Cell Biochem* 2008;312:39-46.
- Ilhan A, Akyol O, Gurel A, Armutcu F, Iraz M, Oztas E. Protective effects of caffeic acid phenethyl ester against experimental allergic encephalomyelitis-induced oxidative stress in rats. *Free Radic Biol Med* 2004;37:386-94.
- Uzar E, Koyuncuoğlu HR, Yılmaz HR, Uz E, Songar A, Sahin O, et al. Ameliorating role of caffeic acid phenethyl ester (CAPE) against methotrexate-induced oxidative stress in the sciatic nerve, spinal cord and brain stem tissues of rats. *Turk Norol Derg* 2010;16:12-20.
- Cengiz N, Colakoglu N, Kavakli A, Sahna E, Parlakpınar H, Acet A. Effects of caffeic acid phenethyl ester on cerebral cortex: structural changes resulting from middle cerebral artery ischemia reperfusion. *Clin Neuropathol* 2007;26:80-4.

Yazışma Adresi/Address for Correspondence

Yrd. Doç. Dr. Ertuğrul Uzar

Dicle Üniversitesi Tıp Fakültesi

Nöroloji Anabilim Dalı

Diyarbakır/Türkiye

E-posta: ertuzar@yahoo.com

geliş tarihi/received 11/04/2011

kabul edilmiş tarihi/accepted for publication 24/06/2011