

İlimli Kognitif Bozukluk ve Alzheimer Hastalarında MRG ile Hipokampus Ölçümü

MRI Measures of Hippocampus in Mild Cognitive Impairment and Alzheimer Patients

Çağatay Öncel¹, Bülent Özdemir², Çağdaş Erdoğan¹, Yılmaz Kiroğlu³, Türker Şahiner⁴

Pamukkale Üniversitesi Tıp Fakültesi,

¹Nöroloji Anabilim Dalı, ²Anatomi Anabilim Dalı,

³Radyoloji Anabilim Dalı, Denizli, Türkiye

⁴Anadolu Sağlık Merkezi, Nöroloji Kliniği, İstanbul, Türkiye

Turk Norol Derg 2011;17:181-184

ÖZET

Amaç: Bu çalışmada Alzheimer hastaları, ilimli kognitif bozukluğu olanlar ve sağlıklı kontrollerin hipokampal hacimlerini karşılaştırmayı, hipokampal hacimlerle kognitif testler arasındaki korelasyonu araştırmayı amaçladık.

Gereç ve Yöntem: Alzheimer hastalarına (n= 20) mini mental test, ADAS-Cog, demans kötüleşme ölçeği, ilimli kognitif bozukluğu olanlara (n= 20) mini mental test, ADAS-Cog, kontrol grubuna (n= 18) ise mini mental test uygulandı. Deneklerin sağ ve sol hipokampal hacimleri, kraniyal manyetik rezonans görüntüleme bilgisayar destekli üç boyutlu "Surf Driver" programı ile hesaplandı.

Bulgular: Alzheimer hastalarının sağ ve sol hipokampal hacimleri ilimli kognitif bozukluk ve kontrol grubuna göre istatistiksel anlamli olarak küçük tespit edildi. İlimli kognitif bozukluk grubunun sağ ve sol hipokampus hacimleri kontrol grubuna göre anlamli olarak küçük tespit edildi (hipokampus hacmi; Alzheimer hastaları < ilimli kognitif bozukluğu olanlar < sağlıklı kontroller). Alzheimer hastaları ve ilimli kognitif bozukluk gruplarının sağ ve sol hipokampusları arasında hacim farkı anlamli değildi.

Yorum: Alzheimer hastaları ve ilimli kognitif bozukluğu olanlarda sağlıklı kontrollere göre "Surf Driver" yöntemiyle hipokampal atrofi tespit ettik.

Anahtar Kelimeler: Hipokampus, Alzheimer hastalığı, ilimli kognitif bozukluk, manyetik rezonans görüntüleme.

ABSTRACT

MRI Measures of Hippocampus in Mild Cognitive Impairment and Alzheimer Patients

Çağatay Öncel¹, Bülent Özdemir², Çağdaş Erdoğan¹, Yılmaz Kiroğlu³, Türker Şahiner⁴

Faculty of Medicine, University of Pamukkale,

¹Department of Neurology, ²Department of Anatomy,

³Department of Radiology, Pamukkale Denizli, Turkey

⁴Clinic of Neurology, Anadolu Medical Center, İstanbul, Turkey

Objective: In this study, we aimed to compare the hippocampal volumes of patients diagnosed as Alzheimer's disease (AD) and mild cognitive impairment (MCI) and of healthy objects. We also tried to demonstrate whether there was a possible correlation between the cognitive tests and the hippocampal volumes.

Materials and Methods: The mini mental state examination (MMSE), ADAS-Cog and Global Deterioration Scale (GDS) were administered to the patients having AD (n= 20). MMSE and ADAS-Cog to MCI patients (n= 20) and the healthy control group (n= 18). Both right and left hippocampal volumes were measured by a three dimensioned Surf Driver programme with the support of cranial magnetic resonance imaging (MRI).

Results: Both right and left hippocampal volumes of the AD group were significantly smaller than the MCI and the control groups. Bilateral hippocampal volumes of MCI group were also smaller than the control group (hippocampal volumes; AD < MCI < control groups). The differences between the right and the left hippocampal volumes were not significant in both AD or MCI groups.

Conclusion: Surf Driver method successfully demonstrated the relative hippocampal atrophy in the AD and the MCI groups when compared with the healthy controls.

Key Words: Hippocampus, Alzheimer disease, mild cognitive impairment, magnetic resonance imaging.

Alzheimer hastalığı, yaşlı popülasyonda demansın en sık görülen tipidir. Hastalığın önlenmesi ve tedavisi üzerinde son yıllarda yoğun bir şekilde çalışılmaktadır. Hastalığın erken tanısı yakın bir gelecekte tedavi stratejilerini de belirleyecektir. Alzheimer hastalarında yapılan çok sayıda nörogörüntüleme çalışması sonucunda hipokampal atrofi önemli bir bulgu olarak tespit edilmiştir. Hipokampal hacmin ve zaman içinde hacimdeki değişikliğin, hastalığın tanı ve ilerleyişi hakkında bilgi verici olduğu tespit edilmiştir (1).

İlimli kognitif bozukluk; bellekte subjektif bozulma, genel entelektüel fonksiyonların korunması, günlük yaşam aktivitelerinde bozulma olmaması ve demans yokluğu ile karakterizedir (2). İlimli kognitif bozukluğun zaman içinde Alzheimer hastalığına dönüşümü yüksek orandadır (3). Bundan dolayı ilimli kognitif bozukluk, Alzheimer hastalarında ve sağlıklı kişilerde hipokampal hacim ölçümleri ve değişimleriyle hastalığın gidişi arasındaki ilişki, üzerinde çok durulan konulardır (4-8).

Biz de bu çalışmada, Alzheimer hastaları, ilimli kognitif bozukluğu olanlar ve sağlıklı kontrollerin hipokampal hacimlerini karşılaştırmayı amaçladık.

GEREÇ ve YÖNTEM

Çalışmaya; polikliniğimizde Alzheimer hastalığı tanısıyla takip edilen ardışık 20 hasta (10 erkek, 10 kadın, yaş ortalaması 72.1 ± 9.3 yıl) ilimli kognitif bozukluk tanısı alan ardışık 20 kişi (11 erkek, 9 kadın, yaş ortalaması 70.9 ± 8.4 yıl) ve hastane personeli yakınlarından oluşturulan 18 sağlıklı kişi (9 Erkek, 9 kadın yaş ortalaması 72.4 ± 8.2 yıl) kontrol grubu olarak dahil edildi.

Deneklerin sağ ve sol hipokampal hacimleri, kraniyal manyetik rezonans görüntüleme bilgisayar destekli "Surf Driver" programı ile hesaplandı (Şekil 1, Resim 1). Hacim hesaplaması yapan araştırmacı hastaların klinik bilgilerine kördü.

Alzheimer hastalarına mini mental test (MMT), ADAS-Cog, demans kötüleşme ölçeği; ilimli kognitif bozukluğu

olanlara MMT, ADAS-Cog; kontrol grubuna ise MMT uygulandı.

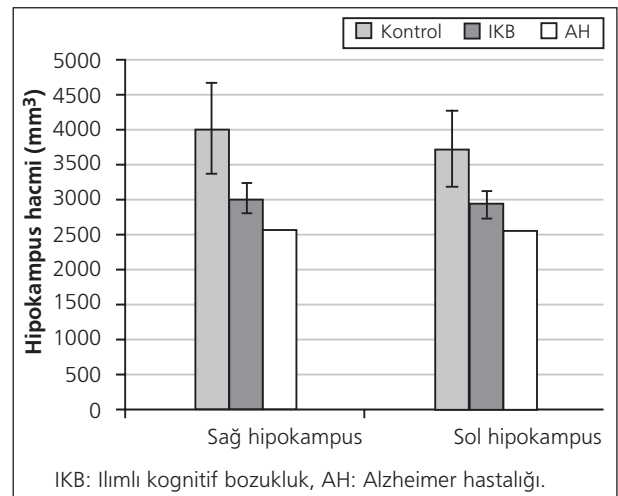
Kliniğimizde Alzheimer hastalığı tanısı NINCDS-ADRDA tanı kriterlerine göre, ilimli kognitif bozukluk tanısı Petersen kriterlerine göre konulmuştur (2,9).

Üç grubun karşılaştırılması Kruskal-Wallis, iki grubun karşılaştırılması Mann-Whitney U testleriyle yapılmıştır. $p < 0.05$ istatistiksel olarak anlamlı kabul edilmiştir.

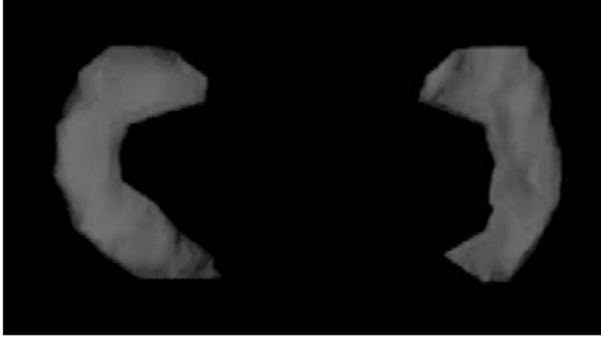
Deneklerden çalışmaya katılım için imzalı onay alınmıştır.

BULGULAR

Alzheimer hastaları, ilimli kognitif bozukluğu olanlar ve kontrol grupları arasında yaş ve cinsiyet açısından istatistiksel anlamlı fark tespit edilmedi ($p > 0.05$). Alzheimer hastalarının hastalık süresi (hastalık başlangıç tarihi kesin olarak tespit edilememekle birlikte hastaların şikayetlerinin başlangıç tarihi temel alındı) 6.1 ± 3.2 yıldır. Alzheimer hastaları ve ilimli kognitif bozukluğu olanlar ile kontrol grubunun MMT değerleri karşılaştırıldığında istatistiksel anlamlı



Şekil 1. Alzheimer hastaları, ilimli kognitif bozukluğu olanlar ve kontrol gruplarında sağ ve sol hipokampus hacimleri (mm^3).



Resim 1. Surf Driver yöntemiyle hipokampusların üç boyutlu görünümü.

olarak farklı bulunmuştur ($p < 0.0001$, $p < 0.0001$). Alzheimer hastaları ile ılımlı kognitif bozukluğu olanların MMT ve ADAS-Cog değerleri arasında da anlamlı fark bulunmuştur ($p < 0.0001$, $p < 0.0001$) (Tablo 1). İlimli kognitif bozukluğu olanlar ile kontrol grubunun MMT değerleri arasında anlamlı fark yoktur ($p > 0.05$).

Alzheimer hastalarının sağ ve sol hipokampal hacimleri ılımlı kognitif bozukluğu olanlar ve kontrol grubuna göre istatistiksel anlamlı olarak küçük tespit edilmiştir. İlimli kognitif bozukluğu olanların sağ ve sol hipokampus hacimleri kontrol grubuna göre anlamlı olarak küçük tespit edilmiştir (Tablo 1). Alzheimer hastalığı ve ılımlı kognitif bozukluğu olanların sağ ve sol hipokampus hacimleri arasında anlamlı fark tespit edilmemiştir ($p > 0.05$). Alzheimer hastaları, ılımlı kognitif bozukluğu olanlar ve kontrol grubunun hipokampal hacimleri Şekil 1'de gösterilmiştir.

TARTIŞMA

Çalışmamızda Alzheimer hastalarının hipokampuslarını ılımlı kognitif bozukluğu olanlar ve kontrol grubuna göre küçük tespit ettik. Nöropatolojik çalışmalarda hastalığın erken dönemlerinde amigdala, entorhinal korteks ve hipokampusta nörofibriler yumaklar ve senil plak oluşumu gösterilmiştir. Patolojik değişiklikler önce entorhinal kortekste başlamakta, sonra hipokampusa yayılmaktadır. Alzheimer

hastaları ve ılımlı kognitif bozuklukta zaman içinde bu yapılarda atrofi gelişmektedir (4). Çeşitli çalışmalarda atrofinin büyüklüğü %26-28 olarak tespit edilmiştir (3). Ailesel Alzheimer hastalığı olan olgularda da atrofi tespit edilmektedir; bir çalışmada bir ailenin orta yaşlı beş bireyinde hipokampusta %16 oranında atrofi bildirilmiştir.

İlimli kognitif bozukluğu olanların hipokampal hacimleri kontrol grubuna göre daha küçüktü, ancak Alzheimer hastalarına göre daha büyüktü. Bir çalışmada ılımlı kognitif bozukluğu olanlarda hipokampal atrofi sağlıklı kişilere göre %15 oranında tespit edilmiştir (10). İlimli kognitif bozukluğun Alzheimer hastalığına dönüşüm oranı yıllık %6-15'tir (11). Bu oran sağlıklı kişilerde %1-2 civarındadır. İlimli kognitif bozukluğun alt tipi olan amnestik ılımlı kognitif bozuklukta Alzheimer hastalığına dönüşüm özellikle daha belirgindir (3). Çalışmamızdaki ılımlı kognitif bozukluğu olan grubun tümü amnestik ılımlı kognitif bozukluk tanısı konmuş olan kişilerdi. Bazı çalışmalarda ılımlı kognitif bozukluğu olanlarda sol hipokampus hacmi sağa göre daha küçük tespit edilmiştir (12,13). Ancak literatürdeki çalışmaların çoğunda küçülmenin iki taraflı olduğu tespit edilmiştir. Biz de her iki hipokampusta küçülme tespit ettik, sağ ile sol arasında fark tespit etmedik. Yine Alzheimer hastaları ile yapılan bir çalışmada, sol hipokampus hacminin sağa göre daha küçük olduğu tespit edilmiş, ancak 15 ay sonra yapılan kontrol görüntülemelerinde asimetrisinin hastalığın ilerlemesiyle birlikte ortadan kalktığı tespit edilmiştir (14). Çalışmamızda Alzheimer hastalarında da hipokampal hacim açısından asimetri tespit etmedik.

İlimli kognitif bozukluğu olanlarda hipokampal atrofinin şiddeti demansa dönüşümü belirler. Hipokampus ve entorhinal kortekste atrofinin ağırlığının bellek testlerinin özellikle geri çağırma ve yeni öğrenmeyi içeren alt birimleriyle korele olduğu tespit edilmiştir (15). Hasta sayımızın sınırlı oluşu nedeniyle nöropsikolojik testlerin sonuçlarıyla hipokampal atrofinin büyüklüğü arasında korelasyon hesaplaması yapmadık.

Tablo 1. Grupların hipokampus hacimleri ve kognitif testleri

Değişkenler	Alzheimer hastalığı	İlimli kognitif bozukluk	Kontrol
Cinsiyet (erkek/kadın)	10/10	11/8	9/9
Yaş (ortalama ± SD)	72.1 ± 9.3	70.9 ± 8.4	72.4 ± 8.2
Sağ hipokampus (mm ³)	2573 ± 502	3023 ± 506	3957 ± 720
Sol hipokampus (mm ³)	2548 ± 285	2881 ± 264	3722 ± 230
Mini mental test	19.1 ± 2.5	27.3 ± 6.7	28 ± 4.1
ADAS-Cog	27 ± 6.6	7.8 ± 12	-
Demans kötüleşme ölçeği	2.8 ± 1.4	-	-

SD: Standart sapma.

Hipokampus hacmini ölçmede sıkça kullanılan yöntem Cavallerie yöntemidir. Bu yöntemde iki boyutlu ölçüm yapılmakta olup, radyoloji ve anatomi çalışmalarında sık kullanılmaktadır. Kullanmış olduğumuz yöntem üç boyutlu olup, şekiller üzerinde animasyon ve gerçek simülasyonu yapılabilir, sanal gerçeklik olanaklarıyla görsel derinlik bilgisi geliştirilebilir (16,17). Bu nedenle bu yöntem tarafımızca uygulanmıştır.

KAYNAKLAR

1. Shi F, Liu B, Zhou Y, Yu C, Jiang T. Hippocampal volume and asymmetry in mild cognitive impairment and Alzheimer's disease: meta-analyses of MRI studies. *Hippocampus* 2009;19:1055-64.
2. Petersen RC, Smith GE, Waring SC, Ivnik RJ, Tangalos EG, Kokmen E. Mild cognitive impairment: clinical characterization and outcome. *Arch Neurol* 1999;56:303-8.
3. Laakso MP. Structural imaging in cognitive impairment and the dementias: an update. *Curr Opin Neurol* 2002;15:415-21.
4. Anstey KJ, Maller JJ. The role of volumetric MRI in understanding mild cognitive impairment and similar classifications. *Aging Ment Health* 2003;7:238-50.
5. Desikan RS, Cabral HJ, Hess CP, Dillon WP, Glastonbury CM, Weiner MW, et al. Alzheimer's Disease Neuroimaging Initiative. Automated MRI measures identify individuals with mild cognitive impairment and Alzheimer's disease. *Brain* 2009;132:2048-57.
6. Horinek D, Varjassyová A, Hort J. Magnetic resonance analysis of amygdalar volume in Alzheimer's disease. *Curr Opin Psychiatry* 2007;20:273-7.
7. Morra JH, Tu Z, Apostolova LG, Green AE, Avedissian C, Madsen SK, et al. Alzheimer's Disease Neuroimaging Initiative. Automated 3D mapping of hippocampal atrophy and its clinical correlates in 400 subjects with Alzheimer's disease, mild cognitive impairment, and elderly controls. *Hum Brain Mapp* 2009;30:2766-88.
8. Morra JH, Tu Z, Apostolova LG, Green AE, Avedissian C, Madsen SK, et al. Alzheimer's Disease Neuroimaging Initiative. Automated mapping of hippocampal atrophy in 1-year repeat MRI data from 490 subjects with Alzheimer's disease, mild cognitive impairment, and elderly controls. *Neuroimage* 2009;45:S3-15.
9. McKhann G, Drachman D, Folstein M, Katzman R, Price D, Stadlan EM. Clinical diagnosis of Alzheimer's disease: report of the NINCDS-ADRDA Work Group under the auspices of Department of Health and Human Services Task Force on Alzheimer's Disease. *Neurology* 1984;34:939-44.
10. Colliot O, Chételat G, Chupin M, Desgranges B, Magnin B, Benaï H, et al. Discrimination between Alzheimer disease, mild cognitive impairment, and normal aging by using automated segmentation of the hippocampus. *Radiology* 2008;248:194-201.
11. Davatzikos C, Fan Y, Wu X, Shen D, Resnick SM. Detection of prodromal Alzheimer's disease via pattern classification of magnetic resonance imaging. *Neurobiol Aging* 2008;29:514-23.
12. Jessen F, Feyen L, Freymann K, Tepest R, Maier W, Heun R, et al. Volume reduction of the entorhinal cortex in subjective memory impairment. *Neurobiol Aging* 2006;27:1751-6.
13. Ridha BH, Barnes J, Bartlett JW, Godbolt A, Pepple T, Rossor MN, et al. Tracking atrophy progression in familial Alzheimer's disease: a serial MRI study. *Lancet Neurol* 2006;5:828-34.
14. Barnes J, Scahill RI, Schott JM, Frost C, Rossor MN, Fox NC. Does Alzheimer's disease affect hippocampal asymmetry? Evidence from a cross-sectional and longitudinal volumetric MRI study. *Dement Geriatr Cogn Disord* 2005;19:338-44.
15. Killiany RJ, Hyman BT, Gomez-Isla T, Moss MB, Kikinis R, Jolesz F, et al. MRI measures of entorhinal cortex vs hippocampus in preclinical AD. *Neurology* 2002;58:1188-96.
16. Ozdemir MB, Eskicorapci SY, Baydar DE, Cumhur M, Onderoglu S, Ozen H. A cadaveric histological investigation of the prostate with three-dimensional reconstruction for better results in continence and erectile function after radical prostatectomy. *Prostate Cancer Prostatic Dis* 2005;10:77-81.
17. Trelease RB. Anatomical informatics: millennial perspectives on a newer frontier. *Anat Rec* 2002;269:224-35.

Yazışma Adresi/Address for Correspondence

Doç. Dr. Çağatay Öncel

Hastane Caddesi
Saraylar Mahallesi No: 26
Denizli/Türkiye

E-posta: cagatayoncel@yahoo.com

geliş tarihi/received 21/06/2011

kabul edildiği tarihi/accepted for publication 19/08/2011