

# RAT BEYİN MAST HÜCRELERİ Cinsiyetler ve Hemisferler Arasındaki Sayısal Farkları ve Lokalizasyonları

Erdal Kalkan\*, Halit Demiralay\*\*, Galip Akhan\*\*\*, S.Serpil Kalkan\*\*\*\*, Ahmet Dağtekin\*\*\*\*\*

*Anaflaksi, enflamatuar reaksiyon ve gecikmiş tip aşırı duyarlılıktaki rolleri kanıtlanmış olan mast hücrelerinin beyin dokusundaki fonksiyonları, lokalizasyonları, fizyolojik ve patolojik olaylardaki rolleri giderek daha fazla araştırılmaktadır. Bu çalışmada, eter anestezi uygulanan ratlarda, mast hücrelerinin beyin hemisferleri ve cinsiyetler arasındaki sayısal farkları ile lokalizasyonlarının incelenmesi amaçlandı. 10 erkek, 10 dişi, 20 adet albino rat eter anestezi ile uyutulduktan sonra beyinleri disseke edilerek, sağ ve sol hemisferlerine ayrıldı. %10'luk formalinle fikse edilerek her bloktan eşit aralıklarla 3µm kalınlığında 5'er kesit alındı ve Toluidin-Blue ile boyandı. Preparatların tüm sahaları incelenip mast hücreleri sayıldı ve istatistiksel analizleri yapıldı. Mast hücre sayılarında sağ ve sol hemisferler ile dişi ve erkek rat beyinleri arasında istatistiksel olarak belirgin bir fark olmadığı tespit edildi. Mast hücrelerinin genelde meninkslerde ve meninkslere yakın gri cevherde perivasküler olarak yerleşmiş olduğu görüldü.*

**Anahtar Kelimeler :** *Beyin mast hücreleri, cinsiyet farklılığı, sağ-sol hemisfer asimetrisi*

## **Rat Brain Mast Cells**

*Mast cells which were established acts in anaphylaxis and inflammatory reactions, have been recently interested in functions, localization's, physiological and pathological acts in brain tissue. In this study we aimed to search whether there were any difference of mast cells in some parameters between hemispheres and sexes such as distributions and amount in rats. 10 male and 10 female, total 20 albino rats following anesthetized by ether were decubated and removed brain divided left and right hemispheres. Materials were fixed by %10 formaline and cut in 5 equal slide and colored by torudin-Blue. Mast cells were counted in every side. Mast cells in both hemispheres and both sexes were analyzed by student t test. There were any statical important differences between right and left hemispheres and sexes. Mast cells were seen in perivascular area in the meningia and the cortex near the meningia.*

**Key Words:** *Brain mast cells, sex differences, right-left hemisphere asymmetry*

Anaflaksi, inflammatuar reaksiyon ve gecikmiş tip aşırı duyarlılıktaki rolleri kanıtlanmış olan mast hücrelerinin beyin dokusundaki fonksiyonları, lokalizasyonları, fizyolojik ve patolojik olaylardaki rolleri son zamanlarda ilgi görmeye başlamıştır.

Mast hücre sekresyonunu başlatan etkenler arasında IgE (7), Interleukin-3 (IL-3), anaflatoksinler, bazı ilaçlar (opiyoatlar ve kas gevşeticiler) (18), substans P, nörotensin, endorfinler (2,9,13,18) ve nörotransmitterler (18) bulunur.

Nerve Growth Factor (NGF) in vivo olarak hem konnektif hem de mukozal mast hücre sayısının artmasına neden olur. NGF'ün IL-3 üreten hücrelere veya mukozal mast hücre prekürsörlerine direkt etki ile IL-3 benzeri moleküllerin salınımına neden olabileceğikonusundaki çalışmalar sürmektedir (8). Aktif mast hücrelerinde, IL-3,4,5,6'nın üretilmesinin allerjik ve inflammatuar cevapların indüksiyonunda büyük önemi olabileceği ileri sürülmüştür (19).

Mast hücrelerinin immün, endokrin ve nervöz sistemler arasında bir rolünün olduğu düşünülmektedir (17). Yine mast hücrelerinin beyin hemisferleri ve cinsiyetler arasında da farklı sayıda olabileceğine dair çalışmalar yapılmakta ve değişik sonuçlar elde edilmektedir.

\*\* Araş. Gör. Dr. Dicle Ü. Tıp. Fak. Nöroşirürji ABD. /DİYARBAKIR  
\* Yrd. Doç. Dr. Nöroşirürji ABD.  
\*\*\* Yrd. Doç. Dr. Nöroloji ABD.  
\*\*\*\* Doç. Dr. Histoloji-Embriyoloji ABD.  
\*\*\*\*\* Araş. Gör. Dr. Nöroşirürji ABD.  
S. Demirel Ü. Tıp Fak. /İSPARTA

Biz bu çalışmada, eter anestezisi uygulanmış ratlarda; mast hücrelerinin beyin hemisferleri ve cinsiyetler arasındaki sayısal farkları ile, genel olarak lokalizasyonlarını incelemeyi amaçladık.

## GEREÇ VE YÖNTEM

Bu çalışmada ağırlıkları 180-240 gr. arasında değişen 10 erkek, 10 dişi olmak üzere toplam 20 albino rat kullanıldı. Ratlara eter anestezisi uygulandıktan sonra proksimal servikal bölgeden tam kesi yapılarak başları ayrıldı ve kranium diseksiyonu ile beyinler sulcus sagittalis superior boyunca sağ ve sol hemisferlere ayrıldı. Beyinler %10'luk formalinde fikse edildikten sonra her bloktan eşit aralıklarla 3µm kalınlığında 5'er kesit alındı ve Toluidin-Blue ile boyandı. Preparatların tüm sahaları incelenip, mast hücreleri sayıldı ve istatistiksel analizleri yapıldı. İstatistiksel analizler için Excel 4.0 programı kullanılarak ortalamalar ve standart sapmalar hesaplandı, ortalamaları karşılaştırmak için "t" testi kullanıldı.

## BULGULAR

Preparatlar incelendiğinde mast hücrelerinin genelde meninkslerde ve meninkslere yakın gri cevherde perivasküler olarak yerleşmiş olduğu görüldü (Resim 1,2,3).

Tika basa granüllerle dolu mast hücrelerinin koyu menekşe-mor renginde olduğu ve çekirdeklerinin seçilemediği gözlemlendi.

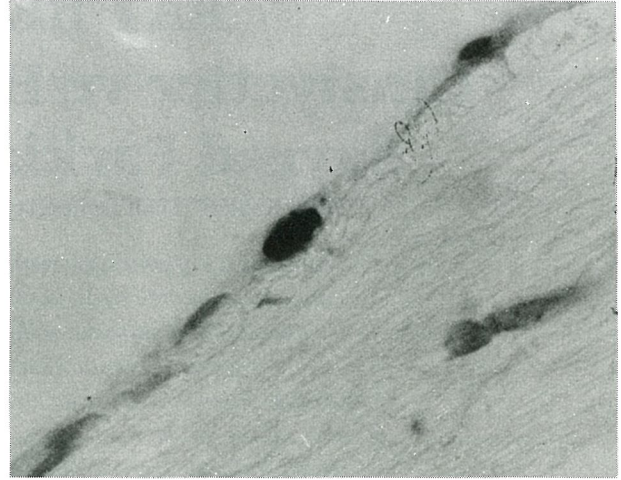
Dişi ve erkek rat beyinlerinde tespit edilen mast hücre sayıları Tablo 1'de gösterilmiştir. Erkek rat beyinlerinde ortalama mast hücre sayısı  $30.2 \pm 5.4$ , dişilerde ise  $33.1 \pm 4.4$  bulunmuştur. Araadaki istatistiksel fark anlamlı değildir ( $t=0.41$ ,  $p>0.05$ ).

Ratların sağ ve sol beyin hemisferlerindeki mast hücre sayıları Tablo 2'de sunulmuştur. Sağ hemisferde ortalama  $16.7 \pm 4.4$  sol hemisferde  $15.0 \pm 4.7$  bulunmuştur. İstatistiksel olarak sağ ve sol hemisferler arasında anlamlı bir fark bulunmamıştır ( $t=0.68$ ,  $p>0.05$ ).

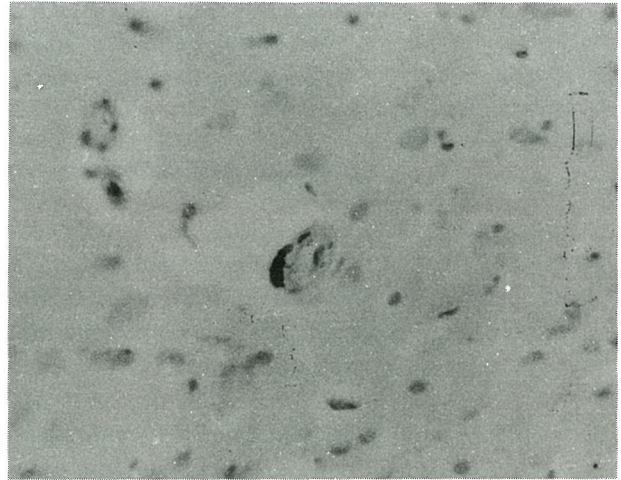
## TARTIŞMA

Yapılan çalışmalar rat beyin mast hücrelerinin periferik konnektif doku mast hücrelerine benzerliğini göstermiştir (4,10,14). Beyin mast hücreleri Toluidin-Blue ile metakromatik olarak boyanırlar.

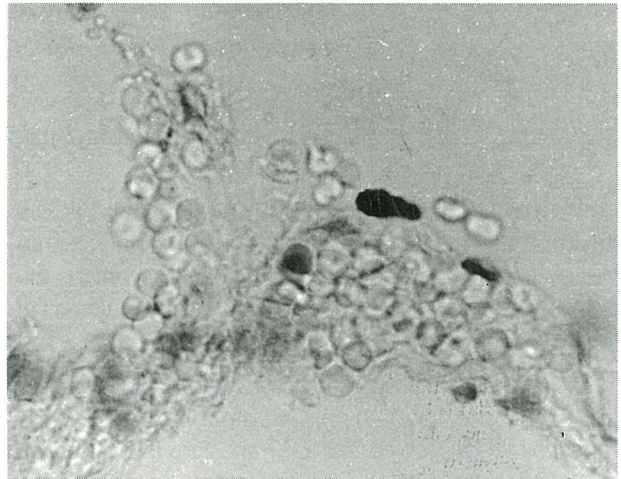Çalışmamızda mast hücrelerinin genellikle meninkslerde, bir kısmında intraserebral perivasküler yerleştiği görülmüştür. Mast hücrelerinin fare ve rat beyinlerinde; piamater ve intraserebral damarlar boyunca



**Resim 1:** Meninkslerdeki mast hücreleri (X100, TB).



**Resim 2:** Gri cevherdeki perivasküler mast hücreleri (X40, TB).



**Resim 3:** Perivasküler mast hücreleri (X100, TB).

yerleşmiş olduğu, meninkslerde daha çok bulunduğu gösterilmiştir. Vakuölli perisitler olarak adlandırılan beyin mast hücrelerinin daima arteriol ve venüllerle ilişkili olduğu ileri sürülmüş ve damarların özellikle çatallanma yerlerine çok yakın yerleştikleri belirtilmiştir (3).

Mast hücrelerinin perivasküler lokalizasyonları ile vazoaaktif içerikleri; serebral kan akımının kontrolü ve kan-beyin bariyeri bütünlüğünün sağlanmasında önemli fonksiyonları olduğunu düşündürmektedir. Serebral mast hücreleri özellikle serebral damarların dallanma noktalarına yerleştiği için mediatörlerin salınımı vazomotor etkilere yol açar (4). Mast hücrelerindeki histamin ve serotonin gibi biyolojik aminler, fizyolojik durumlarda serebrovasküler hemodinamiğin regülatörleri olarak rol oynarlar (15). Kan histamin seviyesinin, kan-beyin bariyerini etkilediği gösterilmiştir (5,14,16). Vazoaaktif moleküllerin sekresyonu bu bariyeri lenfositlere veya patojen ajanlara geçirgen hale getirir. Multipl Skleroz (MS) gibi etiolojisi henüz bilinmeyen bazı patolojik durumlarda bu mekanizmadan şüphelenilmektedir. Burada lenfosit ve makrofajlar beyin beyaz cevherine infiltre olup demiyelinizasyonlara yol açmaktadırlar (4). MS'in patofizyolojisinde aktif T hücrelerinden salınan lenfokinlere ve virüslara cevap olarak mast hücrelerinin sekresyon yaptığı ileri sürülmüştür. MS'li hastalarda, mast hücreleri ile ilişkisi bilinen migren ağrıların ve allerji insidansının arttığı gözlenmiştir (17).

İnflamasyon ve doku yıkımının bulunduğu yerde salınan NGF, sadece nöronların doğal gelişimine sebep olmayıp, aynı zamanda mast hücrelerine ve onların progenitörlerine direkt olarak etki yapar. Bu durum çeşitli inflamasyonlardaki mast hücre artışını açıklar (8). Eksperimental allerjik ensefalomyelitli (EAE) ratlarda mast hücre degranülasyonunun, inflamasyonun bir sonucu olarak ortaya çıkabileceği gösterilmiştir (1). Eksperimental allerjik nöritte mast hücrelerinin, kan-sinir bariyeri permeabilitesinde belirgin bir artışa sebep olan vazoaaktif aminleri nedeniyle, inflamatuvar demiyelinizasyon için bir odak olarak görev aldığı ileri sürülmüştür (11,12).

Mast hücreleri ve sinirler hem inflamatuvar hem de normal durumlarda birbirleriyle bağlantılıdır. Histamin ve serotoninin nörotransmitter veya nöromodülatör olarak fonksiyon gördüğüne inanılmaktadır (10,15). Distal kısmı kesilmiş periferik sinirlerde, periferik nöropatide mast hücrelerinin fazla olduğu saptanmıştır (8).

Çalışmamızda, dişi ve erkek ratların beyin dokusundaki mast hücreleri, sayısal olarak değerlendirildiğinde istatistiksel olarak anlamlı bir fark bulunamamıştır. Goldschmidt ve arkadaşları dişi ratlarda, erkeklere göre daha fazla mast hücresi bulunurken; Dropp adult rat beyni mast hücre sayısında sekse bağlı bir farklılık bulamamıştır (6). Ayrıca dişilerde hormonal değişikliğe bağlı olarak da mast hücre sayısında değişiklik olabileceğini gözönünde bulundurmak gerekir.

Bu çalışmada rat beyinlerindeki sağ ve sol hemisferler arasında da mast hücre sayıları bakımından önemli bir

**TABLO 1:** %10'luk formalin ile fikse edilen tüm erkek ve dişi rat beyin dokularındaki mast hücrelerinin sayısı, ortalama ve standart sapması

Rat No	Erkek	Rat No	Dişi
1	47	11	46
2	20	12	26
3	23	13	30
4	26	14	27
5	40	15	45
6	27	16	29
7	29	17	32
8	31	18	29
9	26	19	33
10	33	20	34
Ortalama	30.2		33.1
Standart Sapma	5.4		4.4

**TABLO 2:** %10'luk formalin ile fikse edilen tüm erkek ve dişi ratların sağ ve sol hemisferlerindeki mast hücrelerinin toplam sayıları, ortalama ve standart sapmaları

Rat No	Sağ Beyin Hemisferi	Sol Beyin Hemisferi
	Mast Hücre Sayısı	Mast Hücre Sayısı
1	28	19
2	12	8
3	12	11
4	15	11
5	19	21
6	13	14
7	16	13
8	12	19
9	15	11
10	17	16
11	23	23
12	13	13
13	10	20
14	15	12
15	20	25
16	18	11
17	16	16
18	19	10
19	18	15
20	22	12
Ortalama	16.7	15.0
Standart Sapma	4.4	4.7

fark bulamadık. Goldschmidt ve arkadaşları her ne kadar sol hemisferde sağa göre daha fazla mast hücresi tespit etmişlerse de; biz lateralizasyon açısından mast hücre sayısı farklılığına bir açıklama getiremeyeceğimizi gördük.

Sonuç olarak, mast hücrelerinin rat beyinde seks ve hemisfer lokalizasyonları açısından sayısal olarak değişmediğini gördük. Ancak perivasküler yerleşimli olan; immün, endokrin ve nervöz sistemler arasında bir köprü görevi yapabilen bu hücrelerin; kan-beyin bariyerini etkileyerek, spesifik nöroinflamatuvar durumların patofizyolojilerinde rol oynayabildiklerini düşünerek, bu konudaki eksperimental çalışmaların tedaviye yardımcı olması amacıyla genişletilmesi kanısına varılmıştır.

### KAYNAKLAR

- 1- Bo L, Olsson T, Nyland H, et al. : Mast cells in brain during experimental allergic encephalomyelitis in Lewis rats. *J Neuro Sci* 1991; 105 : 135-42.
- 2- Church MK, Benyon RC, Lowman MA, et al. :Allergy or inflammation? From neuropeptide stimulation of human skin mast cells to studies on the mechanism of the late asthmatic response. *Agents Actions* 1989; 26 ( 1-2): 22-30.
- 3- Dimitriadou V, Aubineau P, Taxi J, et al. :Ultrastructural evidence for a functional unit between nerve fibers and type 2 cerebral mast cells in the cerebral vascular wall. *Neuroscience* 1987; 22(2): 621-30.
- 4- Dimitriadou V, Lambracht-Hall M, Reichler J, et al. : Histochemical and ultrastructural characteristics of rat brain perivascular mast cells stimulated with compound 48/80 and carbachol. *Neuroscience* 1990; 39 (1) : 209-24.
- 5- Domer FR, Boertje SB, Birg EG, et al. :Histamine and acetylcholine-induced changes in the permeability of the blood-brain barrier of normotensive and spontaneously hypersensitive rats. *Neuropharmacology* 1983; 22(5): 615-9.
- 6- Dropp JJ. : Mast cells in mammalian brain. *Acta Anat* 1976; 94: 1-21.
- 7- Dvorak AM, Galli SJ. : Antigen-induced, Ig-mediated degranulation of cloned immature mast cells derived from normal mice. *Am J Pathol* 1987; 126(3): 535-45.
- 8- Frei K, Bodmer S, Schwerdel C, et al. :Astrocytes of the brain synthesize interleukin-3-like factors. *J Immunol* 1985; 135 (6): 4044-7.
- 9- Goetzl EJ, Chernov T, Renold F, et al. :Neuropeptide regulation of the expression of immediate hypersensitivity. *J. Immunol* 1985; 135: 802-5
- 10- Goldschmidt RC, Hough LB, Glick SD, et al. : Mast cells in rat thalamus: Nuclear localization, sex difference and left-right asymmetry. *Brain Res* 1984 ; 323: 209-17.
- 11- Jhonson D, Seeldrayers PA, Weiner HL. : The role of mast cells in demyelination . Myelin proteins are degraded by mast cells proteases and myelin basic protein and P2 can stimulate mast cell degranulation. *Brain Res* 1988; 444: 195-8.
- 12- Jhonson D, Weiner HL, Seeldrayers PA. : Role of mast cells in peripheral nervous system demyelination. *Ann NY Acad Sci* 1988; 540: 724-8.
- 13- Kaliner MA. : The plate-phase reaction and its clinical implications. *Hospital Practice* 1987; 15: 73-83.
- 14- Lambracht-Hall M, Konstantimdou AD, Theoharides TC.:Serotonin release from rat brain mast cells in vitro. *Neuroscience* 1990; 39(1): 199-207.
- 15- Lewis SJ, Quinn MJ, Fennessy MR, et al. : The effects of intracerebroventricular administration of compound 48/80 on behaviour and regional brain amine concentrations in the rat. *Neuroscience Letters* 1986; 65: 84-8.
- 16- Russel WL, Henry DP, Phebus LA, et al. : Release of histamine in rat hypothalamus and corpus striatum in vivo. *Brain Res* 1990; 512: 95-101.
- 17- Theoharides TC. : Mast cells: The immune gate to the brain. *Life Sciences* 1990; 46: 607-
- 18- Wasserman SI. : Mast Cell Biology. *J Allergy Clin Immunol* 1990; 86(4): 590-3.
- 19- Wodnar-Filipowicz A, Heusser CH, Moroni C. :Production of the haemopoietic growth factors GM-CSF and interleukin-3 by mast cells in response to IgE receptor-mediated activation. *Nature* 1989; 339(11): 150-2.