

# Ağrılı Oftalmoplejiye Klinik Yaklaşım: Olgu Örnekleri Işığında Literatürün Gözden Geçirilmesi / *Clinical Approach to Painful Ophthalmoplegia: Literature Review in the Light of Case Examples*

Derya Uludüz,<sup>1</sup> Ayşegül Gündüz,<sup>1</sup> Sait Albayram,<sup>2</sup> Sabahattin Saip,<sup>1</sup> Aksel Siva<sup>1</sup>  
İstanbul Üniversitesi Cerrahpaşa Tıp Fakültesi, Nöroloji,<sup>1</sup> Radyoloji<sup>2</sup> Anabilim Dalı, Nöroradyoloji Birimi, İSTANBUL

## ABSTRACT

### **Clinical Approach to Painful Ophthalmoplegia: Literature Review in the Light of Case Examples**

**Scientific background and Objective:** Painful ophthalmoplegia is one of the important disorders that results in admissions to emergency department, neurologists and ophthalmologists. It comprises periorbital and/or frontotemporal severe pain, ipsilateral oculomotor nerve palsies, Horner syndrome and involvement of trigeminal nerve ophthalmic division. Various etiological factors affecting brain stem, cavernous sinus, superior orbital fissure, retroorbital fossa or all of them may result in painful ophthalmoplegia.

**Materials and methods:** We aim to present clinical, radiological and laboratory findings of 18 patients admitted to headache out-patient clinic of our department in last 2 years and review the literature. All cases underwent detailed neurological examination and radiological and extensive laboratory investigations and we performed lumbar puncture when needed.

**Results:** There were 10 female and 8 male patients. Clinical features and radiological and laboratory findings revealed Tolosa-Hunt syndrome in 7 cases, pseudo-tumor orbit in 1, pachymeningitis in 1, thyroid ophthalmopathy in 2, diabetic neuropathy in 1, carotico-cavernous fistula in 1, metastatic tumor in 2, aneurysm in 1, ophthalmoplegic migraine in 1 and intracranial hypotension in 1.

**Conclusion:** Various etiological factors may underlie patients admitted with painful ophthalmoplegia, therefore cranial magnetic resonance imaging with gadolinium as well as lumbar puncture and biopsy when needed may have to be performed for differential diagnosis.

## ÖZET

**Bilimsel zemin ve Amaç:** Ağrılı oftalmopleji acil birimlere, nörologlara ve oftalmologlara en önemli başvuru nedenlerinden biridir. Periorbital ve frontotemporal yerleşimli şiddetli ağrı sıklıkla ipsilateral oküler motor sinir paralizileri, Horner sendromu ve beşinci kranyal sinir oftalmik dalına ait bulgularla karakterizedir. Beyin sapı, kavernoöz sinüs, superior orbital alan,

**Keywords:** Painful ophthalmoplegia, differential diagnosis

### **Yazışma Adresi/Address for Correspondence:**

Derya Uludüz  
İstanbul Üniversitesi Cerrahpaşa Tıp Fakültesi Nöroloji Anabilim Dalı/İSTANBUL  
Tel: 0212 889 17 38  
Faks: 0212 547 04 15  
deryaulu@yahoo.com

Dergiye Ulaşma Tarihi/Received: 20.02.2007  
Kesin Kabul Tarihi/Accepted: 03.03.2007

**Anahtar kelimeler:** Ağrılı oftalmopleji, ayırıcı tanı

retroorbital bölgeler ve tüm bu oluşumları içine alan anatomik yapılardaki çok farklı etiyolojik nedenler klinik tabloya neden olabilmektedir.

**Gereç ve yöntemler:** Bu bağlamda, 2 yıl içinde anabilim dalımız başağrısı polikliniğine ağırlı oftalmopleji ile başvuran 18 olgunun klinik, muayene, görüntüleme, laboratuvar özelliklerini sunmayı, ayırıcı tanıda izlenecek yol ve tedavi yaklaşımlarını tartışmayı amaçladık. Tüm olgulara ayrıntılı nörolojik muayene, kranyal radyolojik inceleme ve gerekli olgulara lomber ponksiyon yapıldı.

**Sonuçlar:** Toplam 18 olgunun 10'u kadın, 8'i erkekti. Klinik görüntüleme ve laboratuvar bulguları sonucunda 7 olguda Tolosa Hunt sendromu, 1 psödötümör orbit, 1 pakimenezjit, 2 tiroid oftalmopati, 1 diyabetik nöropati, 1 karotiko-kavernöz fistül, 2 metastatik tümör, 1 anevrizma, 1 oftalmoplejik migren, 1 intrakranyal hipotansiyon tanısı konuldu.

**Yorum:** Ağırlı oftalmopleji ile başvuran olguların ayırıcı tanısına pek çok etiyolojik nedenin girebileceği akılda tutulmalı, en iyi ayırıcı tanı yönteminin kranyal kontrastlı manyetik rezonans inceleme, lomber ponksiyon ve gereğinde biyopsi olduğu bilinmelidir.

## GİRİŞ

Ağırlı oftalmopleji, acil birimlere, oftalmologlara ve nörologlara en önemli başvuru nedenlerinden biridir.<sup>1</sup> Klinikte periorbital veya hemikranyal ağrıya eşlik eden, ipsilateral oküler sinir felçleri, Horner sendromu ve/veya trigeminal sinir oftalmik dalında duysal kayıpla karakterizedir.

Ağırlı oftalmopleji, kendini sınırlayan idyopatik bir sürecin sonucu olabileceği gibi, tedavi edilmediğinde ciddi mortalite ve morbiditeye yol açabilecek bir patolojinin habercisi de olabilir.<sup>2</sup> Etiyolojik ayırıcı tanı vasküler (anevrizma, karotis arter diseksiyonu, karotiko-kavernöz fistül), neoplastik (primer intrakranyal tümörler, lokal ve uzak metastazlar), inflamatuvar tablolar (orbital psödötümör, Tolosa-Hunt sendromu), enfeksiyonlar ve diğer nadir nedenler (diabetes mellitusa bağlı mikrovasküler infarktler, oftalmoplejik migren, dev hücreli arterit) gibi oldukça geniştir (Tablo 1).<sup>3</sup> Bu sebeple, klinik ve anatomik özellikler doğrultusunda etiyolojik lokalizasyonun belirlenmesi ve tanıya sistematik yaklaşım önemlidir.

Bu çalışmada ağırlı oftalmopleji kliniği ile başvuran 18 olgu gözden geçirilerek, ağırlı oftalmopleji olgularında klinik ve radyolojik yaklaşımın önemi vurgulanmaktadır.

**Tablo 1.** Ağırlı oftalmoplejide ayırıcı tanı

Vasküler
Intrakavernöz karotis arter anevrizması
Posterior kominikan, baziller veya geniş posterior cerebral arter anevrizması
Karotis diseksiyonu
Karotid-kavernöz fistül
Kavernöz anjiom
Neoplastik
Primer parasellar tümörler
Pitüiter adenomlar
Meninjiomlar
Kraniyofarenjiom
Epidermoid
Kordoma
Kondrosarkom
Lokal ve uzak metastazlar
Lenfoma
Squamöz hücreli kanser
Nazofarengeal tümörler
Meme, prostat, melanom ve diğer solid organ tümörleri
Inflamatuvar
Orbital psödötümör
Sarkoidoz
Tolosa-Hunt sendromu
Büyük hücreli kanser
Tiroid oftalmopati
Wegener granulatatozu
Idyopatik hipertrofik pakimenezjit
Enfeksiyonlar
Fungal (mukormikoz, aktinomikoz)
Mikobakteri (tüberküloz)
Bakteriyel
Diğer
Travma
Diyabetik mononöropati veya multipl kranyal nöropatiler
Oftalmoplejik migren

## ANATOMİK YAKLAŞIM

Okülomotor sinir posterior serebral ve süperior serebellar arterler arasından geçerek mezensefalon ön yüzünden ayrılır, trohlear sinir beyin sapında arka yüzden ayrılan tek sinirdir ve hemen çapraz yapar, abduzens siniri ise pons ve medulla oblongata arasındaki oluktan ilerleyerek beyin sapını terk eder. Üç oküler motor sinir de orta kranyal fossada dura yaprakları arasında ilerleyerek kavernöz sinüse girerler. Okülomotor ve trohlear sinir kavernöz sinüs lateral duvarında ilerlerken, abduzens siniri kavernöz sinüsün içinde internal karotis arterin alt ve dışından geçer ve üçü birlikte süperior orbital fissürden orbitaya girerler. Okülomotor sinir, levator palpebra süperioris ile süperior, inferiyor ve medial rektus ve



süperiyor oblik kaslarını, parasempatik dallarıyla da intrinsik kasları (silier kaslar ve konsrikör pupille) innerve eder, trohlear sinirin beslediği tek kas süperiyor oblik, abduşens sinirin ise lateral rektus kasıdır. Oküler kasların veya bu kasları innerve eden motor sinirlerin proksimalden distale doğru orta kranyal fossa, kavernöz sinüs, süperiyor orbital fissür ve orbitada değişik derecelerde tutulumu ağrılı oftalmoplejiye neden olabilir.

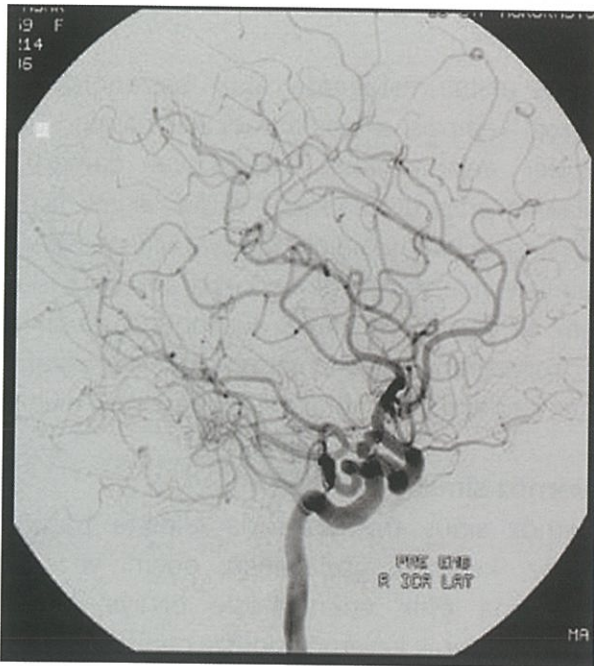## OLGULAR IŞIĞINDA ETİYOLOJİK AYIRICI TANI

Bu çalışmada, Cerrahpaşa Tıp Fakültesi Nöroloji Anabilim Dalı'na 2004-2006 yılları arasında başağrısı ve farklı oranlarda oküler sinir parezileri ile başvurmuş 18 olgunun (10 kadın, 8 erkek) klinik ve laboratuvar verileri retrospektif olarak incelendi. Olguların ortalama yaşları  $48,0 \pm 13,2$  yıldır (32-61 yıl). Olguların tümünde klinikte başağrısı ve çift görme şikâyeti mevcuttu. Muayenede 4 olguda (%22,2) 3. kranyal sinir tutulumu, 6 olguda (%33,3) 6. kranyal sinir tutulumu ve 8 olguda (%44,4) total oftalmopleji saptandı. Tüm olgularda kranyal manyetik rezonans (MR) incelemesinin yanı sıra, 9 olguda lomber ponksiyon, 3 olguda serebral anjiyografi ve 1 olguda beyin biyopsisi yapıldı.

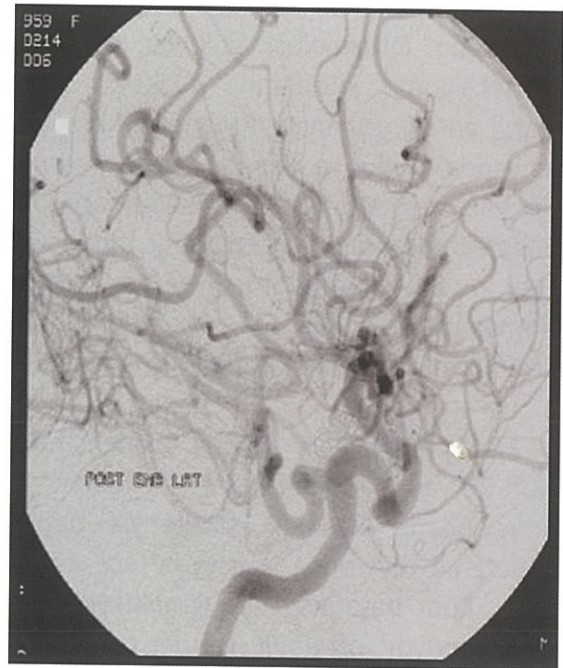
Bu incelemeler ışığında, 7 olguda Tolosa Hunt sendromu, 1 olguda psödötümör orbit, 1 olguda pakimeningit, 2 olguda tiroid oftalmopati, 1 olguda diyabetik oftalmoparezi, 1 olguda karotiko-kavernöz fistül, 2 olguda metastatik tümör (nazofarenks ve meme kanseri), 1 olguda anevrizma, 1 olguda oftalmoplejik migren ve 1 olguda intrakranyal hipotansiyon saptandı.

## Vasküler nedenler

**Olgu 1:** Özgeçmişinde 20 yıldır migren tipi başağrısı dışında özellik olmayan 47 yaşında kadın hasta kliniğimize 10 gün önce ani başlayan, göz çevresinde çok şiddetli, batıcı-oyucu tarzda ağrı ile tabloya 1 hafta sonra eklenen sağ göz kapağında düşme ve çift görme nedeniyle başvurdu. Nörolojik muayenesinde sağ gözde 3. kranyal sinir felci ve ense sertliği saptandı. Kranyal MR incelemesi anevrizma ile uyumlu bulunan hastada subaraknoid kanama ayırıcı tanısı amacıyla yapılan beyin omurilik sıvısı hemorajikti. Serebral anjiyografi ile anevrizma tanısı kesinleşen olgunun (Şekil 1A) endovasküler girişim uygulanmasından sonra şikâyetleri belirgin olarak geriledi (Şekil 1B).



Şekil 1A.



Şekil 1B.



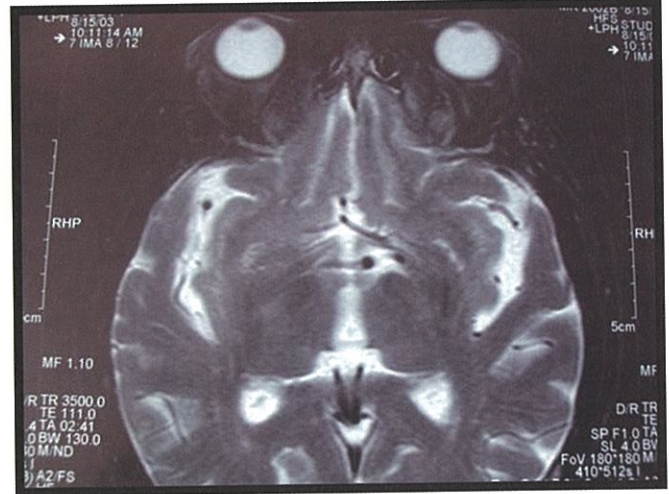## Anevrizmalar

Ağrılı oftalmoplejinin en sık vasküler nedeni anevrizmalardır. Intrakavernöz karotis, posteriyor komünikan veya baziler arter anevrizmalarının, trigeminal ve okülomotor sinirlere yakın komşulukları nedeniyle direkt kompresyon yoluyla retroorbital ağrı ve oküler sinir parezilerine neden olduğu bilinmektedir.<sup>4,5</sup> Intrakavernöz karotis arter anevrizmaları genellikle iyi prognozlu olmalarına rağmen,<sup>6</sup> posteriyor komünikan ve baziler arter anevrizmaları rüptüre olmaya eğilimlidir.<sup>7</sup> Beraberinde kitle etkisine sahip intradural intrakraniyal anevrizmalarda da rüptür riski yüksektir (%6/yıl). Anevrizmanın rüptüre olmadan önce tanınması, intraparenkimal veya subaraknoid kanamaya bağlı ciddi mortalite ve morbiditeyi önleyebilir. Nöro-oftalmolojik bulgular veya retro-orbital ağrı rüptüre olmadan önce anevrizmanın tek belirtisi olabilir. Serebral anjiyografi intrakraniyal anevrizmaların saptanmasında altın standart olmakla beraber, 5 mm'den büyük anevrizmalar kraniyal bilgisayarlı tomografide (BT) gözlenebilir.<sup>8,9</sup>

Internal karotis arterde (İKA) diseksiyon da ağrı, okülomotor ve okülosempatik disfonksiyona yol açan bir diğer vasküler nedendir. Bu olguların %90'ında ağrı baş-boyun veya yüzde çok şiddetlidir,<sup>10</sup> her zaman tek taraflı ve diseksiyonla aynı taraftadır. Oftalmolojik bulgular ekstrakraniyal İKA diseksiyonlu olguların yaklaşık 2/3'ünde gözlenir,<sup>11</sup> en sık gözlenen oftalmolojik bulgu ağrılı Horner sendromudur ve karotis çevresinde sempatik pleksus kompresyonu veya iskemisine bağlı olduğu düşünülmektedir. Okülomotor sinir felçleri daha seyrek ve okülomotor sinir iskemisine bağlanmaktadır. İskemik komplikasyonların önlenmesi için erken tanı ve tedavi önemlidir.<sup>11</sup>

**Olgu 2:** Hipertansiyon dışında bilinen hastalığı olmayan 76 yaşında kadın hasta çift görme, görme kaybı ve gözde kızarıklık şikâyetiyle başvurdu. Şikâyetlere 4 ay önce başlayan sol temporal yerleşimli, künt başağrısı eşlik etmekteydi. Kraniyal MR'da süperiyor oftalmik vende genişleme ve serebral anjiyografide süperiyor oftalmik ven ve

oftalmik arter arasında fistül saptandı (Şekil 2). Fistülün tromboze olmasının ardından hastanın yakınmaları tam olarak geriledi.



Şekil 2.

## Karotiko-kavernöz fistüller

Karotis arter ve kavernoöz sinüs venöz pleksus arasında anormal bağlantı ağrılı oftalmoplejinin daha nadir bir nedenidir.<sup>12</sup> Yüksek akımlı fistüller klasik olarak karotis arter intrakavernöz segmentinin travmatik veya iyatrojenik yırtılması sonucu meydana gelirler. Düşük akımlı fistüller ise sıklıkla küçük dural arterler ve kavernoöz sinüs arasında spontan ortaya çıkar.

Yüksek akımlı fistüllerde akut başlangıçlı ağrı, proptoz, kemozis, artmış intraoküler basınç, retinal vasküler anormallikler, konjoktival damarlarda kanlanma artışı görülürken,<sup>12</sup> düşük akımlı fistüller daha sinsi ve hafif seyirlidir. Kraniyal MR'da süperiyor oftalmik vende genişleme veya ekstraoküler kaslarda ödem ve genişleme KKF'yi düşündürür, kesin tanı MR anjiyografi veya konvansiyonel anjiyografi ile konur. Endovasküler yöntemler tedavi edici olabilir.<sup>12</sup>

## Kavernöz sinüs trombozu

Kavernöz sinüs trombozu da klinikte başağrısı, proptoz, kemozis, göz kapağı ödemi ve orbital konjesyona eşlik eden ateşle ortaya çıkabilir. Radyolojik olarak kavernoöz sinüste genişleme, dolma defektleri, superior orbital vende dilatasyon gibi



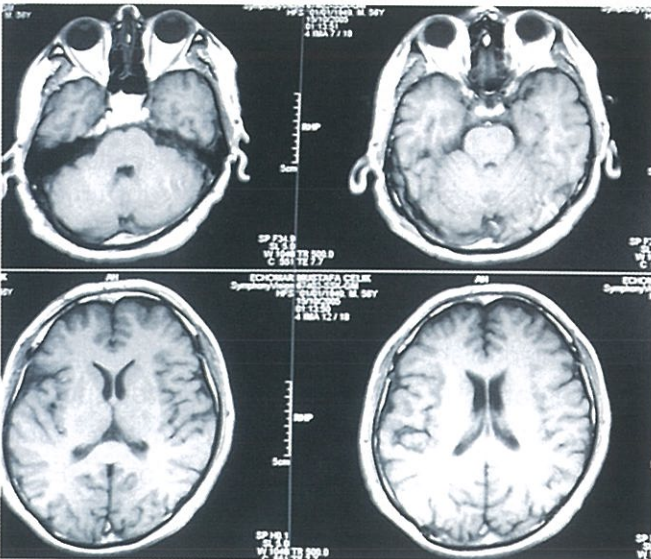
indirekt bulgular gözlenir. Etiyoloji çoğunlukla septiktir ve öncesinde sinüzit, otit, mastoidit, orbital selülit veya dış enfeksiyonu öyküsü vardır. Aseptik nedenleri hiperkoagulabilite veya hipervisközite tabloları; gebelik, dehidratasyon, travma ve intrakraniyal cerrahi oluşturur. Kavernoöz sinüs trombozu letaldir, erken antibiyoterapi ve antikoagulan tedavi hayat kurtarıcıdır.<sup>13</sup>

### Hipofiz apopleksisi

Hipofiz apopleksisi zaman zaman bulantının eşlik ettiği akut başlangıçlı baş ağrısı, şuur değişiklikleri, görme alanı bozuklukları, okülomotor parezi, ateş ve hipopituitarizmle şekillenir. Hipofiz bezinin hemoraji veya infarktı sonucu oluşur.<sup>14,15</sup> Etiyolojik ayırıcı tanıda kranyal MR yararlıdır. Erken tanı doğru endokrinolojik ve cerrahi müdahaleyi sağlar.

### Neoplastik nedenler

**Olgu 3:** Öncesinde sağlıklı olan 57 yaşında kadın hasta 15 gün önce başlayan çift görme ve sağ göz kapağında düşme ile kliniğimize başvurdu. Nörolojik muayenede sağ gözde pitoz ve göz küresi hareketlerinin her yöne kısıtlı olduğu saptandı. Kontrastlı kranyal MR'da klivusa yerleşmiş kontrast tutulumu gözlenen kitle nedeniyle (Şekil 3) yapılan inflamatuvar ve neoplastik incelemeler sonucunda sağ memede 2,5 cm kitlenin malign özellikte olduğu ve tüm vücutta kemik metastazlarına neden olduğu saptandı.



Şekil 3.

Baş ağrısı ve oftalmoparezi seyrek olarak sistemik malignitenin ilk bulgusudur. Neoplastik hastalıklar orbita, süperiyör orbital fissür ve/veya kavernoöz sinüste yerleşerek, direkt bası ile ağırlı oftalmoplejiye neden olabilirler. Kavernoöz sinüste en sık parasellar lezyonların (hipofiz adenom, kraniyofarengiom, meningiom, kordoma) direkt invazyonu, baş ve boyun tümörlerinin perinöral yayılımı veya uzak metastazlar (meme, prostat ve akciğer kanseri ya da lenfoma) gözlenir. Orbitaya metastatik tümörler (meme, prostat, melanom), kavernoöz hemanjiomlar ve plazma hücreli tümörler sıklıkla yayılma gösterebilir.<sup>16,17</sup> Baş ve boyna yayılan ağrılarda sistemik malignite varlığı akla gelmeli ve ayrıntılı fizik muayene yapılmalıdır.

### İnflamatuvar hastalıklar

**Olgu 4:** Altı ay önce sağ orbito-frontal yerleşimli, zonklayıcı baş ağrısı başlayan 38 yaşında kadın hasta, tabloya 15 gün önce eklenen çift görme yakınmasıyla başvurdu. Nörolojik muayenede nötral pozisyonda sağ gözün içe deviye olduğu ve dışa, yukarıya ve aşağıya bakışın kısıtlı olduğu saptandı. Kranyal MR'da özellik saptanmayan hastanın orbita MR'ında tüm göz kaslarında ödem, hipertrofi ve bunlara bağlı optik sinir basısı gözlemlendi. İnflamatuvar, neoplastik ve vaskülitik incelemelerde özellik saptanmayan hasta orbital psödötümör tanısıyla uygulanan immünsupresif tedaviden yarar gördü.

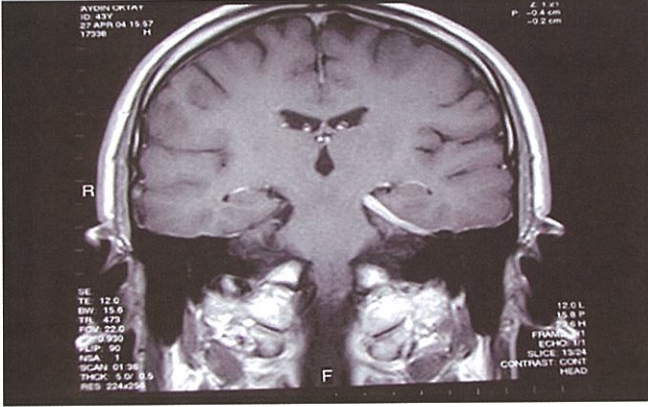
### Orbital psödötümör

Orbital psödötümör her yaşta görülebilir.<sup>18</sup> Başlangıç tipik olarak akut veya subakuttur. Göz çevresinde yerleşimli, tek taraflıdır ve göz hareketleri ile artar. Olgularda pitoz, göz kapağı ödemi ve proptoz olabilir. Her ne kadar tüm ekstraoküler kaslar tutulabilirse de, en sık medial ve süperiyör rektus kasları etkilenir. Orbital psödötümör sıklıkla steroidlere dramatik yanıt verir.

**Olgu 5:** Kırküç yaşında erkek hasta 1 ay önce sol gözde başlayan ağrı ve 10 gün önce eklenen çift görme ile kliniğimize başvurdu. Nörolojik muayenesinde sol gözde 3. kranyal sinir parezisi saptandı. Kontrastlı kranyal MR'da kavernoöz sinüs ve posteriorunda kalınlaşma ve kontrast tutulumu



saptanan (Şekil 4), beyin omurilik sıvısı ve sistemik incelemelerde neoplastik, inflamatuvar, enfeksiyöz ya da vaskülitik süreçler dışlanan hastaya Tolosa-Hunt sendromu tanısı kondu ve başlanan steroid tedaviyle yakınmaların tam olarak gerilediği gözlemlendi.



Şekil 4.

### Tolosa-Hunt sendromu

İlk kez 1954 yılında tanımlanan Tolosa-Hunt sendromunda sürekli ve oyuncu karakterde bir ağrı tipik olarak periorbital, nadiren retroorbital, frontal veya temporal bölgededir. Tolosa<sup>19</sup> bu tabloyu kavernoöz sinüsün "nonspesifik, kronik inflamasyonu" olarak tanımlamış, sonraki veriler ise granülatöz inflamasyonun varlığını göstermiştir. Baş ağrısı kliniği ardından yaklaşık 2 hafta içinde oküler motor sinirler ve trigeminal sinir oftalmik dalı tutulabilir ve Horner sendromu görülebilir. Optik sinir tutulumu nadirdir ve inflamasyon kavernoöz sinüsten orbital apekse yayıldığında gözlenir. Ağrılı oftalmopleji ile başvuran olgularda kavernoöz sinüste granülatöz inflamasyonun gösterilmesi ve yukarıda bahsedilen nedenlerin dışlanmasıyla Tolosa-Hunt sendromu tanısı konur. Tolosa-Hunt sendromu bilindiğinin aksine ağrılı oftalmopleji olgularının çok az bir kısmının nedenidir.<sup>20</sup> Ayrıntılı öykü ve dikkatli fizik muayene (lenfadenopati varlığı, cilt değişiklikleri) yapılmalıdır. Rutin kan biyokimyası tipik olarak normaldir. Eritrosit sedimentasyon hızı (ESH) ve CRP gibi inflamatuvar belirteçler normal veya yüksek olabilir. Sekonder nedenler için anjiyotensin dönüştürücü enzim (sarkoidoz), ANA, AntiDsDNA

(lupus), c-ANCA (Wegener granülatöz), açlık kan glikozu veya HbA1c (diabetes) gibi spesifik testler incelenmelidir. Tolosa-Hunt sendromunda BOS bulguları tipik olarak normal olmakla birlikte, enfeksiyon ve neoplastik nedenlerin dışlanması amacıyla incelenmelidir. Gadoliniumlu kranyal MR ağrılı oftalmopleji olgularının tümüne yapılmalıdır.<sup>21-23</sup> Tolosa-Hunt sendromunda MR; T1-sekanslı imajlarda dural bölgede konveks ve gri maddenin izointens görünümü, T2-sekanslı imajlarda izointens alanın hafif hipointens görünümü gibi kavernoöz sinüs anormalliklerini gösterir. İKA'nın intrakavernoöz kısmında fokal daralma saptanabilir. Lezyon ipsilateral orbital apekse, sfenoid sinüse veya orta kranyal fossaya yayılabilir. Tolosa-Hunt sendromunda MR bulguları meningiom, lenfoma ve sarkoidozda gözlenen bulgulara benzeyebilir. Kranyal MRA veya konvansiyonel anjiyografi anevrizmanın veya diğer vasküler anomalilerin dışlanmasında gereklidir. Çoğu olguda biyopsi gerekmemekle birlikte nörolojik bulgularda hızlı progresyon, malign hastalık şüphesi, steroide yanıtızlık, MR'da lezyonların sebat etmesi veya beklenmedik değişiklikler gözlenen olgularda dikkate alınmalıdır.<sup>24-27</sup>

Orbital psödotümör, Tolosa-Hunt sendromu ve idyopatik hipertrofik pakimeningit sistemik özelliklerin eşlik etmediği idyopatik inflamatuvar hastalıklardır ve farklı anatomik lokalizasyonlardaki benzer tablolar oldukları ileri sürülmektedir.<sup>28</sup> Tolosa-Hunt sendromu, idyopatik hipertrofik pakimeningit ve orbital psödotümör arasında klinik ve patolojik benzerlikler vardır.<sup>29,30</sup> Ağrılı oftalmoloji her üçünde de ortak klinik bulgudur. Olgularda patolojik olarak kazeifikasyon görülmeyen inflamatuvar süreçler saptanmaktadır. Tolosa-Hunt sendromu bu inflamatuvar sürecin kavernoöz sinüsteki, orbital psödotümör de orbitadaki fokal görünümü olabilir. Olgular tedavi edilmediğinde klinik semptomlar genellikle 8 hafta içinde spontan olarak gerileyebilir.<sup>20,31</sup> Ağrıya dramatik yanıt alındığından kortikosteroidler Tolosa Hunt sendromunda iyi bir tedavi seçeneğidir.<sup>20</sup> Bununla birlikte kortikosteroidlerin kranyal sinir perezileri üzerine etkileri net değildir. Tedavinin uygun dozu



ve süresi iyi bilinmemektedir. Uygun tedavi yaklaşımı yüksek doz steroidlerin (1mg/kg) 3 veya 4 ay, nadiren daha uzun sürede yavaşça azaltılarak kullanılmasıdır. Sarkoidoz, enfeksiyon, lenfoma ve diğer tümörler de steroide yanıtı olabildiği için bazen ayırıcı tanıda yanıltıcı olabilmektedirler. Kesin tanının ortaya konmasında lezyonun gerilediğinin gözlenmesi için sık aralıklarla MR yapılması önemlidir.

### **İdyopatik hipertrofik pakimeningit**

İdyopatik hipertrofik pakimeningit durada lokalize veya diffüz kalınlaşma ile oluşur.<sup>32</sup> Başağrısı ve kranyal sinir felçleri hemen tüm olgularda görülür. İdyopatik hipertrofik pakimeningit tanısı sadece hipertrofik pakimeningitin sekonder nedenlerinin dışlanması ile konulabilir. Ayırıcı tanıda geniş serolojik testler ve BOS sıvısının incelemesi, gadolinumlu kranyal MR ve bazen dura veya orbital doku biyopsisi gereklidir.

### **Sarkoidoz**

Sarkoidoz, merkezi sinir sistemini %5-10 sıklıkla etkileyen idyopatik, sistemik granulomatöz bir hastalıktır. Sarkoidoz olgularında sıklıkla meninks, beyin parankimi, periferik sinir ve spinal kord tutulumu olur.<sup>33,34</sup> Klinik asemptomatik olabilir de sıklıkla solunum sistemi semptomları, cilt değişiklikleri, lenfadenopati, oküler ve nörolojik semptomlar gözlenebilir. Patognomonik olabilecek radyolojik, serum ve BOS bulgusu yoktur. Olgularda sıklıkla ACE pozitifdir, fakat spesifik ve sensitif değildir. BOS incelemesinde lenfositik pleositoz ve yüksek protein görülebilir. Sistemik hastalık varlığının incelenmesi amacıyla Akciğer BT'si ve oftalmolojik değerlendirme gereklidir. Kontrastlı kranyal MR'da supra veya infratentoryal lezyonlar, nodüler veya diffüz pakimeningeal tutulum ve periventriküler ak madde lezyonları görülür.<sup>35,36</sup>

### **Dev hücreli arterit**

Dev hücreli arterit, orta ve büyük çaplı arterlerin etkilendiği inflamatuvar bir vaskülitir.<sup>37</sup> İnflamatuvar yanıt karakteristik semptomlara neden olan distal iskemiye yol açar. Dev hücreli arterit hemen her

zaman yaşlılarda olur.<sup>37</sup> Akut başlangıçlı başağrısı olan tüm yaşlı olgularda akla gelmelidir. Görsel semptomlar arasında görme alanı defektleri ve amorozis fugaks siktir, fakat diplopi ancak olguların %6'sında görülür.<sup>38</sup> Temporal arterde belirginleşme ve duyarlılık en anlamlı özelliğdir.<sup>39</sup> Tipik laboratuvar bulguları yüksek ESH, CRP ve normositik anemidir. Normal saptanan ESH tanıdan uzaklaştırır fakat kesin olarak dışlatmaz.<sup>39</sup> Temporal arter biyopsisi girişimsel niteliği düşük, güvenilir ve tanıyı doğrulamada altın standart yöntemdir. Erken tanı ve kortikosteroid tedavinin başlanması mortalite ve morbiditeyi önemli ölçüde etkiler.

### **Wegener granulomatosis**

Wegener granulomatosis solunum sistemi ve böbrekleri tutabilen granulomatöz nekrotizan bir vaskülitir. Üst (sinüzit, ülserasyon, epistaksis) ve alt (öksürük, hemoptizi) solunum yolları semptomları siktir. Bununla birlikte hastalık orbitaya lokalize olabilir, orbital ağrı ve okülomotor parezi ile ortaya çıkabilir.<sup>40</sup> Tanıda cANCA ve akciğer radyografisi önemlidir.

### **Enfeksiyonlar**

Kavernöz sinüste fungal (mukormikoz, aspergilloz), tüberküloz ve herpes oftalmikus gibi enfeksiyonlar ağrılı oftalmoplejiye neden olabilir. Fungal enfeksiyonlar, diyabetik, immünsuprese olgularda başağrısı ve oküler semptomlar olduğunda akla gelmelidir.<sup>41,42</sup> Tüberküloz endemik bölgelerde veya endemik bölgelerden göç etmiş olgularda akla gelmelidir.<sup>43</sup> Bazen herpes oftalmikusta veziküller ve cilt erüpsiyonları belirgindir.<sup>44</sup>

### **Diyabetik ve hipertansiyona bağlı mikrovasküler infarktlar**

Diyabetik ve hipertansif olgularda iskemiye bağlı akut ağrılı okülomotor mononöropati bulguları görülebilir. Diyabetik olgularda birden fazla oküler sinirin simultan paralizisi nadirdir.<sup>45,46</sup> Pupil tutulumunun eşlik ettiği 3. kranyal sinir felci saptanan olgularda ayırıcı tanı amacıyla anevrizma varlığının dışlanması gereklidir, 50 yaş üzerinde olgularda izole pupil tutulumu olmadan 3. kranyal



sinir felçlerinde risk faktörlerinin ayrıntılı değerlendirilmesi ve takibi önemlidir.<sup>47</sup> Üç ay içinde rezolasyon olmazsa gadolinumlu kranyal MR ve MRA gereklidir.

### **Tiroid Patolojileri**

**Olgu 6:** Otuz üç yaşında erkek hasta 2 ay önce başlayan baş ağrısı ve çift görme ile başvurdu. Nörolojik muayenede, bilateral ptoz, proptozis, görme azalması ve yukarı bakış kısıtlılığı saptandı. Kranyal MR'ın normal olmasına karşın orbita MR'ında göz kas gruplarında yaygın ödem-kalınlaşma, optik sinir kılıfında kontür düzensizlikleri olmasının yanı sıra, anormal tiroid fonksiyonlarının saptanması ve buna yönelik tedavi sayesinde şikâyetlerin düzelmesi ile tanının tiroid oftalmopati olduğu düşünüldü.

### **Graves oftalmopatisi**

Graves oftalmopatisi olgularda göz hareketlerinde kısıtlılık sık görülmekle birlikte orbital ağrı nadirdir.<sup>48,49</sup> İnflamatuvar nedenlerle ekstraoküler kasların infiltrasyonu göz küresi hareketlerinde kısıtlılığa neden olan fibrozis ve elastisite kaybına yol açar. Bulgular tek veya çift taraflı olabilir. Yukarı ve dışa bakışta kısıtlılık tipik olarak erken dönemde gözlenir. Göz kapağı retraksiyonu veya düşüklüğü klinisyene tanıda yardımcıdır. Orbital BT veya MR incelemesinde tipik olarak ekstraoküler kaslarda genişleme gözlenir.<sup>48,49</sup>

### **Oftalmoplejik migren**

Tipik olarak çocuk ve adolesanlarda gözlenen nadir bir tablodur. Ataklar saatler ve günler süren migrenle başlar ve ardından günler ve haftalar süren oftalmopleji ile devam eder. Ataklar sırasında radyolojik olarak okülomotor ve abduzens sinirlerinde kalınlaşma ve kontrast tutulumu gibi karakteristik bulgular gözlenebilir. Oftalmoplejik migren günümüzde Uluslararası Baş ağrısı Topluluğu tarafından migren alt tipi olarak adlandırılmamakta ve rekürren demyelinizan nöropati olarak kabul edilmektedir.

## **TARTIŞMA**

Oftalmoplejinin eşlik ettiği baş ağrısı acil birimlerine, oftalmologlara ve nörologlara önemli bir başvuru nedenidir. Bu olguların değerlendirilmesinde sistematik yaklaşım, tedavi edilmediklerinde önemli morbidite ve mortaliteye neden olabilecek ciddi hastalıkların hızlıca tanınmasını sağlar. Ağrılı oftalmopleji ile başvuran olguların ayırıcı tanısına pek çok etiyolojik nedenin girebileceği akılda tutulmalı, en iyi ayırıcı tanı yönteminin kontrastlı kranyal MR, neoplastik, inflamatuvar, enfeksiyöz ve vaskülitik süreçler açısından sistemik incelemeler ve beyin omurilik sıvısı incelemeleri, serebral anjiyografi ve gerektiğinde biyopsi olduğu bilinmelidir.

### **KAYNAKLAR**

1. La Mantia L, Erbetta A, Bussone G. Painful ophthalmoplegia: an unresolved clinical problem. *Neurol Sci* 2005;26 Suppl 2:79-82.
2. Biousse V. Painful ophthalmoplegias *Rev Neurol (Paris)* 2005;161:709-712.
3. Gladstone JP, Dodick DW. Painful ophthalmoplegia: overview with a focus on Tolosa-Hunt syndrome. *Curr Pain Headache Rep* 2004;8:321-329.
4. Kasner SE, Liu GT, Galetta SL. Neuro-ophthalmologic aspects of aneurysms. *Neuroimaging Clin N Am* 1997;7:679-692.
5. Biousse V, Newman NJ. Aneurysms and subarachnoid hemorrhage. *Neurosurg Clin N Am* 1999;10:631-651.
6. Kupersmith MJ, Hurst R, Berenstein A, Choi IS, Jafar J, Ransohoff J. The benign course of cavernous carotid artery aneurysms. *J Neurosurg* 1992;77:690-693.
7. Wiebers DO, Whisnant JP, Huston J 3rd, Meissner I, Brown RD Jr, Piepgras DG, Forbes GS, Thielen K, Nichols D, O'Fallon WM, Peacock J, Jaeger L, Kassell NF, Kongable-Beckman GL, Torner JC; International Study of Unruptured Intracranial Aneurysms Investigators. Unruptured intracranial aneurysms: natural history, clinical outcome, and risks of surgical and endovascular treatment. *Lancet* 2003;362:103-110.
8. White PM, Teadsale E, Wardlaw JM, Easton V. What is the most sensitive non-invasive imaging strategy for the diagnosis of intracranial aneurysms? *J Neurol Neurosurg Psychiatry* 2001;71:322-328.
9. Okahara M, Kiyosue H, Yamashita M, Nagatomi H, Hata H, Saginoya T, Sagara Y, Mori H. Diagnostic accuracy of magnetic resonance angiography for cerebral aneurysms in correlation with 3D-digital subtraction angiographic images: a study of 133 aneurysms. *Stroke* 2002;33:1803-1808.
10. Mokri B. Headaches in cervical artery dissections. *Curr Pain Headache Rep* 2002;6:209-216.
11. Biousse V, Touboul PJ, D'Anglejan-Chatillon J, Levy C, Schaison M, Bousser MG. Ophthalmologic manifestations of internal carotid artery dissection. *Am J Ophthalmol* 1998;126:565-577.
12. Feiner L, Bennett J, Volpe NJ. Cavernous sinus fistulas: carotid cavernous fistulas and dural arteriovenous malformations. *Curr Neurol Neurosci Rep* 2003;3:415-420.



13. Ebricht JR, Pace MT, Niazi AF. Septic thrombosis of the cavernous sinuses. *Arch Intern Med* 2001;161:2671-2676.
14. Biousse V, Newman NJ, Oyesiku NM. Precipitating factors in pituitary apoplexy. *J Neurol Neurosurg Psychiatry* 2001;71:542-545.
15. Bills DC, Meyer FB, Laws ER Jr, Davis DH, Ebersold MJ, Scheithauer BW, Ilstrup DM, Abboud CF. A retrospective analysis of pituitary apoplexy. *Neurosurgery* 1993;33:602-609.
16. Wroe SJ, Thompson AJ, McDonald WI. Painful intraorbital meningiomas. *J Neurol Neurosurg Psychiatry* 1991;54:1009-1010.
17. Holland D, Maune S, Kovacs G, Behrendt S. Metastatic tumors of the orbit: a retrospective study. *Orbit* 2003;22:15-24.
18. Jacobs D, Galetta S. Diagnosis and management of orbital pseudotumor. *Curr Opin Ophthalmol* 2002;13:347-351.
19. Tolosa EJ. Periarteritic lesions of the carotid siphon with clinical features of carotid intracranial aneurysms. *J Neurol Neurosurg Psychiatry* 1954;17:300-302.
20. Kline LB, Hoyt WF. The Tolosa-Hunt syndrome. *J Neurol Neurosurg Psychiatry* 2001;71:577-582.
21. Forderreuther S, Straube A. The criteria of the International Headache Society for Tolosa-Hunt syndrome need to be revised. *J Neurol* 1999;246:371-377.
22. Pascual J, Cerezal L, Canga A, Alvarez de Arcaya A, Polo JM, Berciano J. Tolosa-Hunt syndrome: focus on MRI diagnosis. *Cephalalgia*.1999; Suppl 25:36-38.
23. Cakirer S. MRI findings in Tolosa-Hunt syndrome before and after systemic corticosteroid therapy. *Eur J Radiol* 2003;45:83-90.
24. Leijzer CT, Prevo RL, Hageman G. Meningioma presenting as Tolosa-Hunt syndrome. *Clin Neurol Neurosurg* 1999;101:19-22.
25. Ohta S, Nishizawa S, Namba H, Sugimura H. Bilateral cavernous sinus actinomycosis resulting in painful ophthalmoplegia. Case report. *J Neurosurg* 2002;96:600-602.
26. Esmaeli B, Ginsberg L, Goepfert H, Deavers M. Squamous cell carcinoma with perineural invasion presenting as a Tolosa-Hunt-like syndrome: a potential pitfall in diagnosis. *Ophthal Plast Reconstr Surg* 2000;16:450-452.
27. Harnett AN, Kemp EG, Fraser G. Metastatic breast cancer presenting as Tolosa-Hunt syndrome. *Clin Oncol (R Coll Radiol)* 1999;11:407-409.
28. Wasmeier C, Pfadenhauer K, Rosler A. Idiopathic inflammatory pseudotumor of the orbit and Tolosa-Hunt syndrome-are they the same disease? *J Neurol* 2002;249:1237-1241.
29. Mamelak AN, Kelly WM, Davis RL, Rosenblum ML. Idiopathic hypertrophic cranial pachymeningitis. Report of three cases. *J Neurosurg* 1993;79:270-276.
30. Miwa H, Koshimura I, Mizuno Y. Recurrent cranial neuropathy as a clinical presentation of idiopathic inflammation of the dura mater: a possible relationship to Tolosa-Hunt syndrome and cranial pachymeningitis. *J Neurol Sci* 1998;154:101-105.
31. Hunt WE, Meagher JN, Lefever HE, Zeman W. Painful ophthalmoplegia. Its relation to indolent inflammation of the cavernous sinus. *Neurology* 1961;11:56-62.
32. Kupersmith MJ, Martin V, Heller G, Shah A, Mitnick HJ. Idiopathic hypertrophic pachymeningitis. *Neurology* 2004;62:686-694.
33. Zarei M, Anderson JR, Higgins JN, Manford MR. Cavernous sinus syndrome as the only manifestation of sarcoidosis. *J Postgrad Med* 2002;48:119-121.
34. Shaikh ZA, Bakshi R, Greenberg SJ, Fine EJ, Shatla A, Lincoff NS. Orbital involvement as the initial manifestation of sarcoidosis: magnetic resonance imaging findings. *J Neuroimaging* 2000;10:180-183.
35. Gullapalli D, Phillips LH 2nd. Neurologic manifestations of sarcoidosis. *Neurol Clin* 2002;20:59-83.
36. Smith JK, Matheus MG, Castillo M. Imaging manifestations of neurosarcoidosis. *AJR Am J Roentgenol* 2004;182:289-295.
37. Redillas C, Solomon S. Recent advances in temporal arteritis. *Curr Pain Headache Rep* 2003;7:297-302.
38. Hayreh SS, Podhajsky PA, Zimmerman B. Ocular manifestations of giant cell arteritis. *Am J Ophthalmol* 1998;125:509-520.
39. Smetana GW, Shmerling RH. Does this patient have temporal arteritis? *JAMA* 2002;287:92-101.
40. Fechner FP, Faquin WC, Pilch BZ. Wegener's granulomatosis of the orbit: a clinicopathological study of 15 patients. *Laryngoscope* 2002;112:1945-1950.
41. Warwar RE, Bullock JD. Rhino-orbital-cerebral mucormycosis: a review. *Orbit* 1998;17:237-245.
42. Chandra S, Goyal M, Mishra NK, Gaikwad SB. Invasive aspergillosis presenting as a cavernous sinus mass in immunocompetent individuals; report of 3 cases. *Neuroradiology* 2000;42:108-111.
43. Rebai R, Boudawara MZ, Bahloul K, Chabchoub I, Chaari S, Boudawara T, Ben Mansour H. Cavernous sinus tuberculoma: diagnostic difficulties in a personal case. *Surg Neurol* 2001;55:372-375.
44. Chang-Godinich A, Lee AG, Brazis PW, Liesegang TJ, Jones DB. Complete ophthalmoplegia after zoster ophthalmicus. *J Neuroophthalmol* 1997;17:262-265.
45. Eshbaugh CG, Siatkowski RM, Smith JL, Kline LB. Simultaneous, multiple cranial neuropathies in diabetes mellitus. *J Neuroophthalmol* 1995;15:219-224.
46. Jacobson DM, Trobe JD. The emerging role of magnetic resonance angiography in the management of patients with third cranial nerve palsy. *Am J Ophthalmol* 1999;128:94-96.
47. Lance JW, Zagami AS. Ophthalmoplegic migraine: a recurrent demyelinating neuropathy? *Cephalalgia* 2001;21:84-89.
48. Scott IU, Siatkowski MR. Thyroid eye disease. *Semin Ophthalmol* 1999;14:52-61.
49. Chavis PS. Thyroid and the eye. *Curr Opin Ophthalmol* 2002;13:352-356.