

SUNCT Sendromunun Öncelik Ettiği Multipl Skleroz Olgusu / A Multiple Sclerosis Case With A Prior Diagnosis of SUNCT Syndrome

Yüksel Kaplan,¹ Başar Sarıkaya²

Gaziosmanpaşa Üniversitesi Tıp Fakültesi Nöroloji,¹ Radyoloji² Anabilim Dalı, TOKAT

ABSTRACT

A Multiple Sclerosis Case With A Prior Diagnosis of SUNCT Syndrome

Scientific background: Multiple sclerosis is a very rare cause of secondary SUNCT.

Objective: SUNCT syndrome will be discussed after the development of its clinical properties when the attacks begin in the light of clinical, radiological imaging and laboratory data following exclusion of other possible etiologies. SUNCT will be discussed as a case diagnosed with multiple sclerosis predeceased by headache.

Conclusion: In SUNCT, there are generally no underlying structural causes that can be shown through imaging studies. However, multiple sclerosis may also be included among a long list of "secondary" causes claimed to play role in the etiology.

Keywords: SUNCT, multiple sclerosis, trigeminal autonomic cephalalgias

Yazışma Adresi/Address for Correspondence:

Yüksel Kaplan
Aksu Mah. Sağlık Cad. İlhan Apt. No: 8 TOKAT
Tel: 0532 468 71 69
yukselkaban@yahoo.com

Dergiye Ulaşma Tarihi/Received: 21.11.2006

Kesin Kabul Tarihi/Accepted: 06.12.2006

ÖZET

Bilimsel zemin: Multipl skleroz çok nadir bir sekonder SUNCT nedenidir.

Amaç: SUNCT sendromu kliniği geliştikten sonra atakların başladığı, klinik, radyolojik görüntüleme ve laboratuvar verileri ışığında olası diğer etiyojiler de dışlandıktan sonra SUNCT sendromunun öncelik ettiği multipl skleroz tanısı alan bir olgu tartışılacaktır.

Yorum: SUNCT'ta görüntüleme yöntemleriyle gösterilebilen, altta yatan yapısal bir neden genellikle bulunmamaktadır. Bununla birlikte etiolojide rol oynayabileceği ileri sürülen ve geniş bir liste oluşturan "sekonder" nedenler arasına multipl skleroz eklenebilir.

Anahtar kelimeler: SUNCT, multipl skleroz, trigeminal otonomik sefaljiler

42. Ulusal Nöroloji Kongresi'nde (Antalya, 2006) poster bildiri olarak sunulmuştur.

GİRİŞ

SUNCT (Short lasting Unilateral Neuralgiform headache with Conjunctival injection and Tearing) sendromu ilk olarak 1989'da Sjaastad tarafından tanımlanmıştır.¹

Uluslararası Baş ağrısı Derneği tarafından 1988'de yapılan sınıflamada yer almayan bu sendrom yayınlanan son sınıflamada, küme ve diğer trigeminal otonomik sefaljiler alt başlığı içinde yer almıştır. Erkeklerde kadınlardan daha sık görülmektedir.²

Klinik olarak, unilateral, orbital-supraorbital ya da temporal yerleşimli, 5-240 sn. süreli nevralfiform ağrılar ve bu ağrılara aynı tarafta eşlik eden otonom bulgularla karakterizedir.² SUNCT'ta görüntüleme yöntemleriyle gösterilebilen, altta yatan yapısal bir neden genellikle bulunmamaktadır. Bununla birlikte etiyolojide rol oynayabileceği ileri sürülen "sekonder" nedenler olduğu bilinmektedir. Bu sendrom serebellopontin köşe ve beyin sapı vasküler malformasyonları, beyin sapı infarktları, kitle lezyonları, kafatasının posterior konjenital kemik malformasyonları gibi genellikle infratentorial lezyonlara³⁻⁶ eşlik edebileceği gibi, hipofiz adenomları, kavernöz sinüs tümörleri, travma, HIV enfeksiyonları, kronik sinüzit gibi supratentorial yerleşimli lezyonlarla da ilişkili olabileceği bildirilmektedir.⁶⁻¹⁰

Literatürde multipl skleroz (MS) tanısıyla izlenmekte iken SUNCT geliştiği bildirilen tek bir olgu bulunmaktadır.¹¹

Bu sunumda, SUNCT kliniği geliştikten sonra MS tanısı alan bir olgu tartışılacaktır.

OLGU

23 yaşında kadın hasta, 1 aydan beri devam eden, sağ göz çevresinde, gözün arka kısmına lokalize, çok şiddetli, bıçak saplanır tarzda, saniyeler süren, sağ

göz kapağında şişlik, gözde yaşarma ve burunda akıntısının eşlik ettiği ağrılar nedeniyle başvurdu. Ataklar 60-120 sn. süreli, her hafta ve en az 15-20 atak/gün sıklığında tekrarlamıştı. Ataklar gün içinde olabildiği gibi, gece de tekrarlıyordu. Başlangıçta NSAİ ilaçlara kısmen yanıt veren ağrı, son 2 haftadan beri hiçbir analjeziğe yanıt vermedi. Daha öncesine ait bir baş ağrısı öyküsü alınmıyordu. Bu ağrı ve 5-6 aydan beri ara ara gelişen el ve ayak parmak uçlarında, süresi değişken, müphem uyuşmalar dışında bir yakınması yoktu.

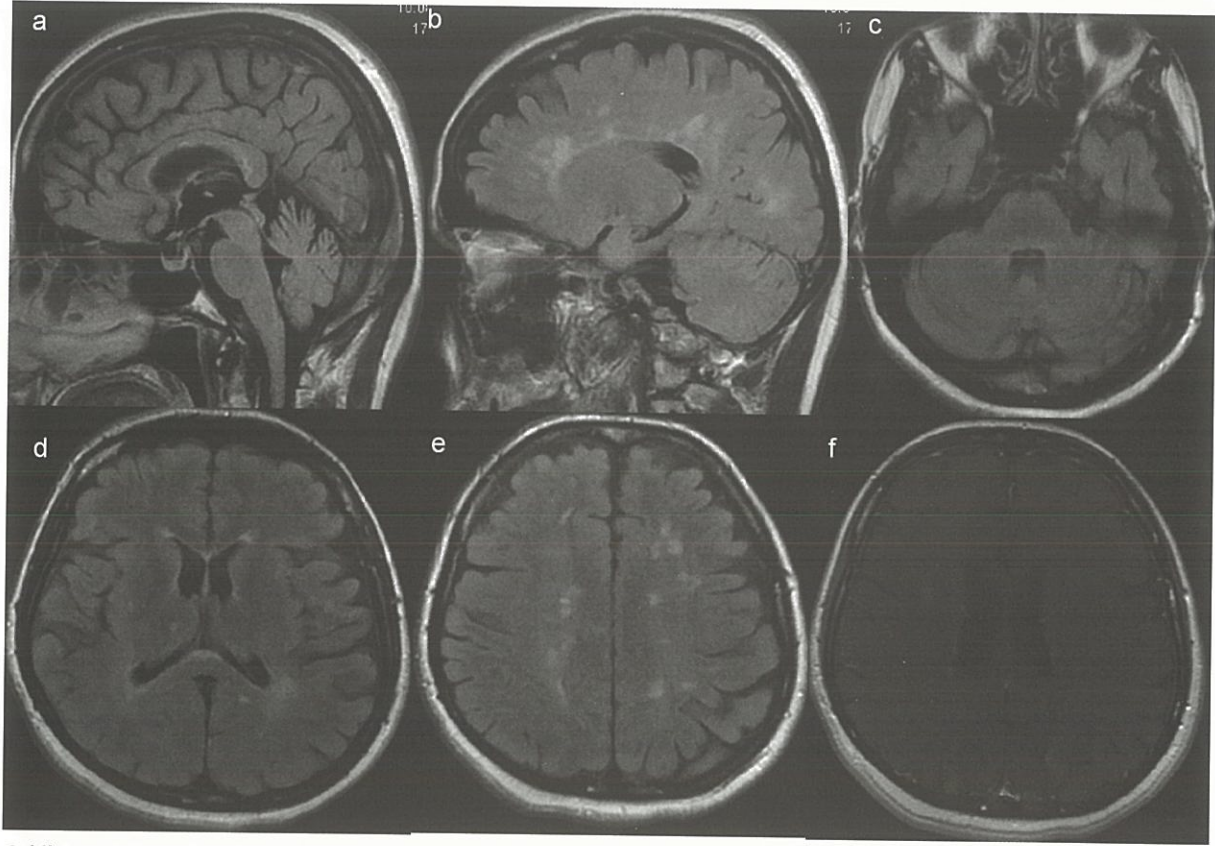
Nörolojik muayenede kranyal alan ve motor muayenenin normal olduğu saptandı. Yüzeysel ve pozisyon duygusu da normal olan hastanın vibrasyon duygusu alt ekstremitelerde 15-16 sn. idi. Dismetri, disdiadokinezi ve ataksisi yoktu. Derin tendon refleksleri tüm ekstremitelerde artmış, taban derisi refleksi iki yanlı lakayttı.

SUNCT sendromu olarak değerlendirilen olguya, nörolojik muayene bulguları göz önüne alınarak, olası sekonder nedenleri dışlamak amacıyla kranyal MR planlandı.

Hastanın özgeçmiş ve soygeçmiş sorgulamasında özellik yoktu.

Lamotrigine tedavisi başlanan hasta, SUNCT semptomları gerilemekte iken tedavinin başlangıcından 2 hafta sonra akut gelişen peltek konuşma, ağızda kayma, sağ kol ve bacakta güçsüzlük ve uyuşma şikâyetiyle poliklinikte yeniden değerlendirildi. Nörolojik muayenede sağ santral tipte fasiyal paralizi, sağda -4/5 düzeyinde hemiparezi ve hemihipoestezi olduğu saptandı.

Kranyal MR'da T2A kesitlerde sağ talamusta kontrast tutmayan, sağ posterior periventriküler yerleşimli olanı kontrast tutan, bilateral periventriküler ve subkortikal beyaz cevherde yaygın demyelizan plaklarla uyumlu sinyaller mevcuttu. Beyin sapında herhangi bir lezyon izlenmiyordu (Şekil 1. a-e). Servikal MR incelemesi normaldi.



Şekil 1. a-Midsagittal T2A FLAIR kesitinde beyin sapında herhangi bir lezyon izlenmiyor. b-Sol paramedian sagittal T2A FLAIR kesitinde kallozoseptal bileşkeye dik demiyelinizan plaklar. c-Orta serebellar pedinkül düzeyinden geçen kesitte her iki serebellar hemisfer ve ponsta lezyon izlenmiyor. d-Transvers T2A FLAIR kesitinde sağ talamusta hiperintens lezyon (ok) ve e-sentrum semiovalede yaygın demiyelinizan plaklar. f-Kontrast sonrası spin eko T1A MT (manyetizasyon transfer) sekansı, transvers kesitte ok sağ posterior periventriküler kontrast tutan lezyona işaret etmektedir.

Geniş biyokimya, hemogram, sedimantasyon değeri normaldi. Ayrıca antinükleer antikor, anti-dsDNA negatif, antikardiyolipin ve antifosfolipid antikorları, protein C, protein S, anti trombin III değerleri normaldi. Vizüel Evoked Potansiyel incelemesi normaldi. BOS'ta bakılan oligoklonal bant (OKB) pozitif.

Olgu, klinik, radyolojik görüntüleme ve laboratuvar verileri ışığında olası diğer etiyolojilerde dışlandıktan sonra SUNCT baş ağrısının öncelik ettiği MS olarak değerlendirildi.

TARTIŞMA

SUNCT'la ilişkili olabileceği ileri sürülen çok sayıda ve birbirinden farklı hastalıklar olduğu bilinmesine rağmen, bu sendromun patogenezinde rol oynayan gerçek mekanizma net olarak bilinmemektedir.

Başlangıçta SUNCT tablosunun bir tür orbital venöz vaskülit olabileceği ileri sürülmüş, fakat bu bulgunun diğer bazı baş ağrısı tiplerinde de gözlenmiş olması nedeniyle bu görüş güncelliğini kaybetmiştir.²

Daha güncel olan görüş ise, trigeminovasküler sistemin etkilenmesinin bu sendromun gelişiminde rol oynayabileceği ve temel fizyopatolojinin trigeminal otonom refleksin (TOR) bozulduğu santral bir patogeneze bağlı olabileceği şeklindedir.^{2,6,12}

TOR, trigeminal sinir ve fasiyal sinirin parasempatik dalları ve beyin sapı bağlantılarını içerir. Hayvan çalışmaları, trigeminal ganglion stimülasyonunun ekstraserebral ve intraserebral damarlarda vazodilatasyonla kan akımında artışa neden olduğunu, ayrıca bazı nöropeptidlerin (calsitonin gene related peptid, substans P, parasempatik

vasoaktif intestinal peptid gibi) salınımına yol açtığını göstermiştir.

Ekstra ve intraserebral damarlardaki vazodilatatör yanıtın %20'si trigeminal sinirin antidromik uyarımı ile, %80'i fasiyal sinir üzerinden refleks yolla yönlendirilmektedir.

Bu refleksin afferent dalının migrene, parasempatik dalının ise küme ve diğer otonomik sefaljilere neden olduğu düşünülmektedir.^{2,6}

SUNCT'ta TOR'un aktivasyonu ve vazonöroaktif maddelerin salınımının, hem ağrının trigeminal dağılımına hem de otonom bulguların oluşmasına aracılık ettiği düşünülmektedir.^{2,11,12}

MS'de primer baş ağrılarının, özellikle migren ve gerilim tipi baş ağrılarının sık görüldüğü, baş ağrısının MS'nin başlangıç bulgusu olabileceği veya primer baş ağrılarının interferon tedavisinin yan etkisi olarak bu hastalarda daha sık görülebileceği bildirilmektedir.^{13,14}

MS'li hastalarda primer baş ağrılarının prevalansının araştırıldığı ve 137 hastayı içeren çalışmada migren %25, gerilim tipi baş ağrısı %31 oranında, küme baş ağrısı ise sadece 1 hastada saptanmıştır.¹⁴

Literatürde, MS'li hastalarda küme baş ağrısının görülebileceğini bildiren birkaç olgu sunumu bulunmaktadır.^{11,15,16,17}

Buna karşılık, SUNCT'un MS ile ilişkisine dair literatürde çok az bilgi bulunmaktadır. Literatürde Vilisaar ve ark. tarafından sekonder SUNCT geliştiği bildirilen tek bir MS olgusu bulunmaktadır.¹¹

18 yaşından beri MS (progresif relapsing) tanısıyla izlenen, spastik quadriparezisi olan, 42 yaşındaki erkek hastaya sağ temporal bölgeye lokalize ağrı ve eşlik eden diğer bulgular da göz önüne alınarak SUNCT sendromu tanısı konulmuştur. Kranyal MR'da beyin sapında (anterior pons, sağ serebellar

pedinkül ve medullada) ve iki yanlı hemisferik ak maddede çok sayıda demiyelizan plak olduğu saptanmıştır.

Kurşun ve ark., Devic sendromu tanısı aldıktan 2 hafta sonra SUNCT gelişen bir olgu bildirmişlerdir.¹⁸

MS'li hastalarda trigeminal nevralsi veya trigeminal sinir dağılımına uyan bölgede ağrısız parestezilerin görülebileceği bilinmektedir.^{11,19}

Hem SUNCT hem trigeminal nevralsinin kısa süren ve tetiklenebilen baş ağrıları olması nedeniyle, ikisinin birlikteliğine veya birinin diğerine dönüştüğüne dair yayınlar bulunmaktadır.^{2,20} Sjaastad ve ark., birinci divizyon trigeminal nevralsinin özelliklerini tanımlayarak ve bir dereceye kadar otonom bulguların var olabileceğini de kabul ederek SUNCT ile trigeminal nevralsi arasındaki farkları yorumlamışlardır. TOR aktivasyonuna bağlı olduğu ileri sürülen göz yaşarması ve gözde kızarıklık gibi kranyal otonom belirtilerin SUNCT sendromunda çok daha belirgin görülmesinin, bu iki hastalık arasında temel ayırt edici özellik olduğu belirtilmektedir.²

Trigeminal nevralsinin bir biçimi olarak, kısmen migrende de trigeminal sinirin oftalmik dalındaki nosiseptif uyarımın bir sonucu olarak sublinik de olsa bir miktar kranyal parasempatik aktivasyon görülebileceği kabul edilmektedir. Fakat SUNCT gibi trigeminal otonom sendromların anahtar özelliğinin trigeminal aktivasyonun derecesi olduğu ve bu bulgunun da refleksin santral disinhibisyonuyla ilişkili olabileceği ileri sürülmektedir.^{2,21} SUNCT sendromlu bir olguda atak sırasında çekilen fonksiyonel MR'da ipsilateral posterior hipotalamusta aktivasyon olduğu gösterilmiştir.²² Bu bulgular SUNCT'ta hipotalamusla beyin sapındaki otonom çekirdekler ve santral antinoseptif bağlantılar arasında direkt bir ilişkinin var olabileceğini, ayrıca hipotalamik disfonksiyonun bu sendromda ağrının periyodisinden sorumlu etken olabileceği görüşünü desteklemektedir.^{2,22}

Başağrısıyla aynı tarafa lateralize otonom bulguların belirgin olarak eşlik etmesini ve diğer bulguları da göz önüne alarak olgumuzu SUNCT olarak değerlendirdik. Literatürde çok az sayıda olgu sunumunun bulunması nedeniyle, SUNCT'un eşlik ettiği MS olgularıyla ilgili formel bilgiler bulunmamaktadır.

Vilisaar ve ark.nın¹¹ bildirdiği olgudan farklı olarak, bizim olgumuzda SUNCT, MS ataklarından önce ortaya çıkmıştır. Ayrıca, yine bu olgudan farklı olarak kranyal MR'da beyin sapında herhangi bir plak görünümü yoktur.

Bu haliyle olgumuzda SUNCT sendromunun MS ile birlikteliğinin tesadüfi olabileceği de düşünülebilir. Fakat MS'yle ilişkili patolojik değişikliklerin konvansiyonel MR görüntüleme yöntemleriyle her zaman gösterilemediği bilinmektedir. Bunun dışında, sekonder SUNCT ile genellikle infratentoriyal lezyonlar ilişkilendiriliyor olsa da, supratentoriyal yerleşimli lezyonların da bu sendromla ilişkili olabileceği gösterilmiştir. SUNCT için ileri sürülen patogeneze modelinde kranyal sinirler, beyin sapı, hipotalamus ve diğer santral bağlantıları da içine alan, beyin içinde pek çok nöroantomik bölgenin bu sendromun gelişiminde rol oynadığı görülmektedir.

Bu olguda dikkat çekici bir bulgu da, başağrısının lokalizasyon gösterdiği tarafla MS atağının aynı tarafta, sağ beden yarısında lateralizasyon göstermiş olmasıdır. Vilisaar ve ark.nın bildirdiği olguda da, SUNCT'un lokalizasyonu sağ temporal bölgededir.

Bu bulgular bize olgumuzda, kranyal MR'da, beyin sapında lezyon saptanmamış olsa da, var olan supratentoriyal demyelizan lezyonların, TOR aktivasyonu ve/veya santral inhibisyonla ilişkili mekanizmalar üzerinden bu sendromun gelişiminde etkili olabileceğini ve demyelizan patolojinin bu birliktelikte tesadüfün ötesinde koninsidental olabileceğini düşündürmüştür.

Hastaya atak tedavisine yönelik 5 gün süreyle intravenöz, 1 g metilprednizolon pulse tedavisi ve oral preparatla idame tedavisi uygulandı. Hastanın steroid tedavisi sonrası, hem atak hem de ağrı bulgularında belirgin düzelme olduğu gözlemlendi.

KAYNAKLAR

1. Sjaastad O, Saunte C, Salvesen R, Fredriksen TA, Seim A, Roe OD, Fostad K, Lobben OP, Zhao JM. Shortlasting unilateral neuralgiform headache attacks with conjunctival injection, tearing, sweating, and rhinorrhea. *Cephalalgia* 1989;9(2):147-56.
2. Silberstein SD, Lipton RB, Goadsby PJ. Primer başağrısı bozuklukları; Klinik uygulamada başağrısı (Türkçe baskının editörleri: Mustafa Ertaş, Gülşen Akman-Demir), İstanbul, Yelkovan Yayıncılık, 1.baskı, 2004;69-165.
3. Blatter T, Capone MA, Boltshauser E, Bassetti C. Symptomatic SUNCT in an eleven-year-old girl. *Neurology* 2003;60:2012-3.
4. Penart A, Firth M, Bowen JRC. Shortlasting unilateral neuralgiform headache attacks with conjunctival injection and tearing (SUNCT) following presumed dorsolateral brainstem infarction. *Cephalalgia* 2001;21:236-9.
5. De Benedittis G. SUNCT syndrome associated with cavernous angioma of the brain stem. *Cephalalgia* 1996;16(7):503-6.
6. Trucco M, Mainardi F, Maggioni F, Badino R, Zanchin G. Chronic paroxysmal hemicrania, hemicrania continua and SUNCT syndrome in association with other pathologies: a review. *Cephalalgia* 2004;24(3):173-84.
7. Kaphan E, Eusebio A, Donnet A, Witjas T, Ali Cherif A. Shortlasting, unilateral, neuralgiform headache attacks with conjunctival injection and tearing (SUNCT syndrome) and tumour of the cavernous sinus. *Cephalalgia* 2003;23:395-77.
8. Bichuetti DB, Yamaoka WY, Bastos JR, Carvalho Dde S. Bilateral SUNCT syndrome associated to chronic maxillary sinus disease. *Arq Neuropsiquiatr* 2006;64(2B):504-6.
9. Levy MJ, Matharu MS, Meeran K, Powell M, Goadsby PJ. The clinical characteristics of headache in patients with pituitary tumours. *Brain* 2005;128(8):1921-30.
10. Matharu MS, Levy MJ, Merry RT, Goadsby PJ. SUNCT syndrome secondary to prolactinoma. *J Neurol Neurosurg Psychiatry* 2003;74(11):1590-2.
11. Vilisaar J, Constantinescu CS. SUNCT in multiple sclerosis. *Cephalalgia* 2006;26(7):891-3.
12. Goadsby PJ. Trigeminal autonomic cephalalgias. Pathophysiology and classification. *Rev Neurol* 2005;161(6-7):692-5.
13. La Mantia L, D'Amico D, Rigamonti A, Mascoli N, Bussone G, Milanese C. Interferon treatment may trigger primary headaches in multiple sclerosis patients. *Mult Scler* 2006;12(4):476-80.
14. D'Amico D, La Mantia L, Rigamonti A, Usai S, Mascoli N, Milanese C, Bussone G. Prevalence of primary headaches in people with multiple sclerosis. *Cephalalgia* 2004;24(11):980-4.
15. Ara JR, Martin J, Pina MA, Vergara JM. Cluster headache and multiple sclerosis. Is it coincidence or a causal relation? *Med Clin* 1989;93(1):39.
16. Leandri M, Cruccu G, Gottlieb A. Cluster headache-like pain in multiple sclerosis. *Cephalalgia* 1999;19(8):732-4.

-
17. Then Bergh F, Dose T, Forderreuther S, Straube A. Symptomatic cluster headache. Expression of multiple sclerosis relapse with magnetic resonance tomography detection of pontomedullary lesion in the ipsilateral trigeminal nucleus area. *Nervenarzt* 2000;71(12):1000-2.
 18. Kursun O, Arsava EM, Oguz KK, Tan E, Kansu T. SUNCT associated with Devic's syndrome. *Cephalalgia* 2006;26(2):221-4.
 19. de Silva CJ, da Rocha AJ, Mendes MF, Maia AC Jr, Braga FT, Tilbery CP. Trigeminal involvement in multiple sclerosis; magnetic resonance imaging findings with clinical correlation in a series of patients. *Mult Scler* 2005;11:282-5.
 20. Bouhassira D, Attal N, Esteve M, Chauvin M. "SUNCT" syndrome. A case of transformation from trigeminal neuralgia? *Cephalalgia* 1994;14(2):168-70.
 21. Goadsby PJ, Matharu MS, Boes CJ. SUNCT syndrome or trigeminal neuralgia with lacrimation. *Cephalalgia* 2001;21(2):82-3.
 22. May A, Bahra A, Buchel C, Turner R, Goadsby PJ. Functional magnetic resonance imaging in spontaneous attacks of SUNCT: short-lasting neuralgiform headache with conjunctival injection and tearing. *Ann Neurol* 1999;46(5):791-4.