

Karotis Arterde Stenotik Plak Özellikleri İle İskemik Strok Rekürrensi Arasındaki İlişki / Relationship Between Characteristics of Stenotic Plaque in Carotid Artery and Ischemic Stroke Recurrence

Semai Bek, Şeref Demirkaya, Kemal Hamamcıoğlu, Oğuzhan Öz, Zeki Odabaşı, Okay Vural
Gülhane Askeri Tıp Akademisi Nöroloji Anabilim Dalı, ANKARA

ABSTRACT

Relationship Between Characteristics of Stenotic Plaque in Carotid Artery and Ischemic Stroke Recurrence

Scientific background: Quantification of stenosis, plaque morphology and surface characteristics by doppler sonography and prediction of plaque rupture risk are important for treatment options in ischemic stroke.

Objective: We evaluated the association of carotid plaque characteristics and the risk of recurrent ischemic stroke.

Materials and methods: Carotid plaques were ultrasonographically evaluated within ten days in 79 acute anterior circulation ischemic stroke patients without source of cardiac emboli. The subsequent incidence of transient ischemic attack, minor and major stroke was investigated within six months period. During follow-up, 20 strokes occurred. Logistic regression analysis was used to determine the relation between plaque morphology and recurrent stroke risk.

Results: Patients with an ulcerated plaque had an 8.7-fold higher risk of recurrent stroke than those without ulceration ($p<0.001$). Patients with a hypoechogenic plaque had a 1.78-fold higher risk of recurrent stroke than those with hyperechogenic plaque ($p<0.001$). Patients with a functional stenosis greater than 70% had a 5.25-fold higher risk of recurrent stroke than those with a functional stenosis lesser than 70% ($p<0.001$).

Conclusion: Plaque ulceration, hypoechogenicity and increased stenosis are independently associated with a higher risk of stroke recurrence.

Keywords: ischemic stroke, carotid doppler sonography, plaque, recurrence

Yazışma Adresi/Address for Correspondence:

Semai Bek
Gülhane Askeri Tıp Akademisi Nöroloji Anabilim Dalı, ANKARA
Tel: 0312 304 44 77
Faks: :0312 304 44 75
semaibek@yahoo.com

Dergiye Ulaşma Tarihi/Received: 20.06.2007

Kesin Kabul Tarihi/Accepted: 20.06.2007

ÖZET

Bilimsel zemin: Karotis sisteminde stenozun derecesi, plakların içerikleri ve plak yüzey özelliklerinin doppler ultrasonografi ile belirlenebilmesi ve plakların rüptüre olma riskinin değerlendirilebilmesi, iskemik strok hastalarında tedavi seçiminde önemli olmaktadır.

Amaç: Karotis stenozu bulunan iskemik stroklu hastalarda stenoz derecesinin ve stenozu neden olan plak morfolojisinin tekrarlayan strok riskinde önemini araştırmaktır.

Gereç ve yöntemler: GATA Nöroloji Kliniğine 2003-2005 tarihleri arasında akut iskemik strok tanısı ile yatırılan, görüntüleme yöntemlerinde anterior sirkülasyonda iskemisi bulunan, kardiyak emboli odağı bulunmayan, iskemik alan ile ipsilateral karotis arter stenozu olan ve en az altı ay takip edilebilen 79 hasta çalışmaya alındı. Hastaların yatışının ilk on günü içerisinde karotis doppler ultrasonografi ile plak yüzey özellikleri, plak ekojenitesi ve fonksiyonel stenoz dereceleri belirlendi. Altı ayda bir kontrol yapılarak transiyent iskemik atak, minör veya majör strok rekürrensi araştırıldı ve toplam 20 hastada rekürrens saptandı. Plak özellikleri ile rekürrens riski arasındaki ilişki lojistik regresyon analizi ile tespit edildi.

Sonuçlar: Plağın ülsere olması, düzgün zeminli olmasına göre rekürrens riskini 8,7 kat ($p<0,001$), plağın hipoekojen olması hiperekojen olmasına göre rekürrens riskini 1,78 kat ($p<0,001$) ve plağın fonksiyonel stenoz derecesinin %70'ten fazla olması, %70'ten az olmasına göre rekürrens riskini 5,25 kat ($p<0,001$) artırdı.

Anahtar kelimeler: iskemik strok, karotis doppler sonografi, plak, rekürrens

Yorum: Karotis sisteminde bulunan plaklarda tespit edilen ülsasyon, hipoekojenite ve artmış stenoz oranları, rekürren iskemik serebrovasküler olay riskini artırmaktadır ve her bir özellik bağımsız olarak risk oluşturmaktadır.

GİRİŞ

Non-invazif bir yöntem olan karotis ultrasonografinin klinik kullanıma girmesi ve yaygın olarak kullanılması ile karotis arter stenozları daha kolay fazla tespit edilmekte ve strok risk faktörü olarak önemi daha da açıkça ortaya çıkmaktadır. Karotis sisteminde stenozun derecesi, plakların içerikleri ve plak yüzey özelliklerinin doppler ultrasonografi ile belirlenebilmesi ve plakların rüptüre olma riskinin değerlendirilebilmesi strok hastalarında tedavi seçiminde önemli olmaktadır.

AMAÇ

Karotis stenozu bulunan iskemik stroklu hastalarda stenoz derecesinin ve stenozu neden olan plak morfolojisinin tekrarlayan strok riskinde önemini araştırmaktır.

YÖNTEM

GATA Nöroloji Kliniğine 2003-2005 tarihleri arasında akut iskemik strok tanısı ile yatırılan, görüntüleme yöntemlerinde anterior sirkülasyonda iskemisi bulunan, kardiyak emboli odağı bulunmayan, iskemik alan ile ipsilateral karotis arter stenozu olan ve en az altı ay takip edilebilen 31'i (%39,2) kadın ve 58'i (%60,8) erkek, yaş ortalaması 68,9±9,6 olan 79 hasta çalışmaya alındı. Hastaların yatışının ilk on günü içerisinde karotis doppler ultrasonografi ile plak yüzey özellikleri, plak ekojenitesi ve fonksiyonel stenoz dereceleri belirlendi.

İncelenen plakların yüzde (%) stenoz derecelendirilmesi için "Society of Radiologists in Ultrasound" kriterleri¹ kullanıldı (Tablo 1).

Tablo 1. "Society of Radiologists in Ultrasound" un İKA stenoz kriterleri. (İKA: İnternal Karotis Arter, PSH: Pik Sistolik Hız, AKA: Ana Karotis Arter, DSH: Diastol Sonu Hız)

% Stenoz	Birincil Parametreler		İkincil Parametreler	
	İKA PSH, cm/sn.	% Alan Daralması	İKA/AKA PSH	İKA DSH, cm/sn.
Normal	<125	Yok	<2,0	<40
<50	<125	<50	<2,0	<40
50 - 69	125 - 230	≥50	2,0 - 4,0	40 - 100
≥70	>230	≥50	>4,0	>100
Oklüzyona yakın	Belirsiz	Belirsiz	Belirsiz	Belirsiz
Tam oklüzyon	Yok	Lümen dolu	Yok	Yok

İncelenen plak yüzeyindeki yükseklik farkı 2 mm'den fazla ve düzensiz ise plak ülsere kabul edildi. Plak yüzeyindeki şekil değişikliği 2 mm'ye eşit veya daha az ise plak düzgün zeminli olarak kabul edildi.²

Plak görünümü; homojen hipoekojen, ağırlıklı hipoekojen, ağırlıklı hiperekojen ve homojen hiperekojen olarak ekojenitelerine göre sınıflandırıldı (Tablo 2).^{3,4} Ekojenite standardizasyonu için konsensus kriterleri kullanıldı. Hipoekojenite için damar lümeni, isekojenite için sternokleidomastoid kas ve hiperekojenite için ise servikal vertebra gövdesi referans alındı.⁵

Tablo 2. Ultrasonografi B – mod plak incelemede, plağın yüzey özellikleri ve plak ekojenitesine göre sınıflandırması

B – mod Plak Sınıflandırması	
Yüzey Özelliği	Ekojenite
Düzenli Zeminli Ülsere	Tip I: Homojen hipoekojen
	Tip II: Ağırlıklı hipoekojen (%50'den fazlası hipoekojen)
	Tip III: Ağırlıklı hiperekojen (%50'den fazlası hiperekojen)
	Tip IV: Homojen hiperekojen
	Tip V: Kalsifikasyon nedeniyle tam sınıflandırlamayan

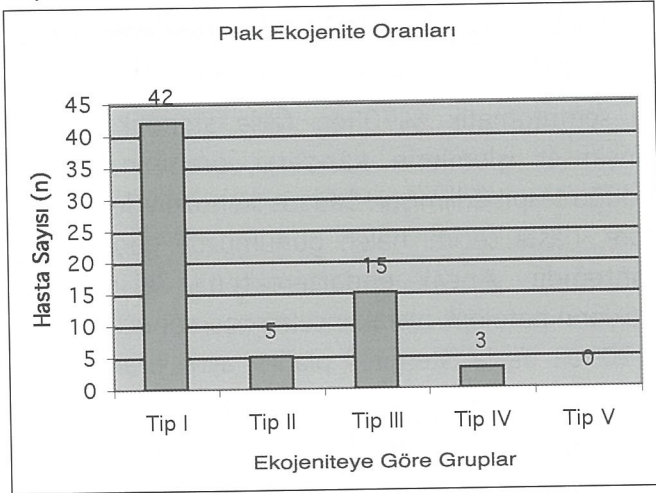
Altı ayda bir kontrol yapılarak (ortalama takip süresi 16±6 ay) transient iskemik atak, minör veya majör strok rekürrensi araştırıldı ve toplam 20 hastada (%25,3) rekürrens saptandı. Bu 20 hastanın 14'ü asetil salisilik asit 300 mg/gün ve 6'sı klopidogrel 75 mg/gün kullanmaktaydı. Yanılma düzeyi p=0,005 seçilerek plak özellikleri ile rekürrens riski arasındaki ilişki lojistik regresyon analizi ile tespit edildi.

SONUÇ

İnternal karotis arterde plak ile serebral görüntüleme yöntemleri karşılaştırıldığında, olguların 65'inde (%82,3) plaklar lezyon ile ipsilateral yerleşimliydi. Diğerlerinde (%17,7) AKA veya kontralateral İKA'da plaklar tespit edildi. Plaklar yüzey özelliklerine göre değerlendirildiğinde olguların sadece 6'sında (%9,2) ülsere plak görüldü.

Plaklar ekojenitelerine göre değerlendirildiğinde; İKA'da plak bulunmayan 14 (%17,7), Tip I plak bulunan 42 (%53,2), Tip II plak bulunan 5 (%6,3), Tip III plak bulunan 15 (%19,0) ve Tip IV plak bulunan 3 (%3,8) hasta tespit edildi. Hastaların hiçbirinde Tip V olarak değerlendirilen plak tespit edilmedi (Grafik 1).

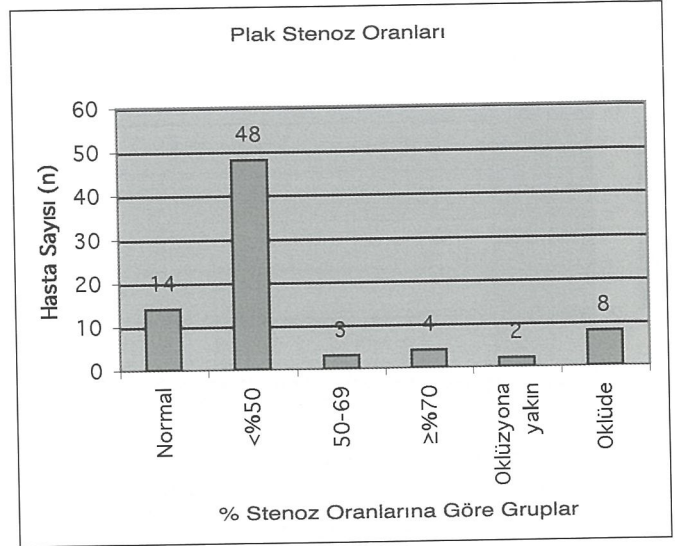
Grafik 1. Karotis ultrasonografisinde İKA'da tespit edilen plakların ekojenitesi



İnternal karotis arterdeki plaklar stenoz yapma açısından değerlendirildiğinde; 14'ünde (%17,7) normal, 48'inde (%60,8) %50'den az, 3'ünde (%3,8) %50-69, 4'ünde (%5,1) %70'ten fazla, 2'sinde (%2,5) oklüzyona yakın ve 8'inde (%10,0) tam oklüzyon tespit edildi (Grafik 2).

Çalışmaya alınan ve ortalama 16 ay takip edilen 79 hasta, rekürren iskemik serebrovasküler olay açısından incelendiğinde, 20 hastada (%25,3) iskemik serebrovasküler olay rekürrensi tespit edildi.

Grafik 2. Karotis ultrasonografisinde İKA'da tespit edilen plakların oluşturduğu stenoz oranları



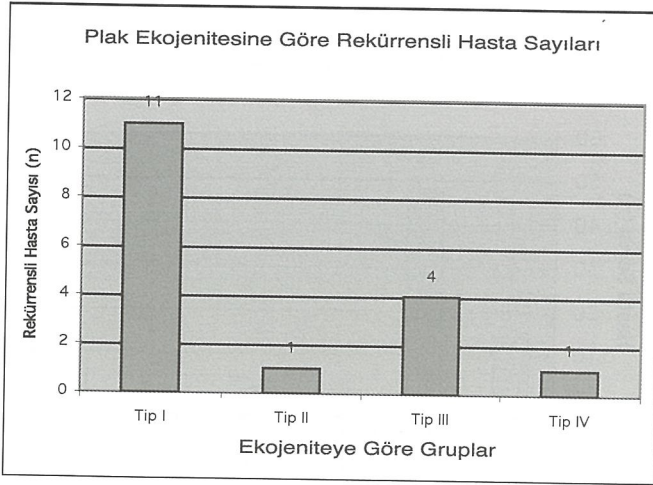
Rekürrens tespit edilen hastalar, semptomatik plak varlığı, plak stenoz oranı, plak yüzey özellikleri, plak ekojenitesi ve MES (+)'liği arasındaki ilişki araştırıldığında; hastaların 17'sinde (%85,0) semptomatik plak tespit edildi ve plak bulunmasının, bulunmamasına göre, rekürren iskemik serebrovasküler olay riskini 1,82 kat artırdığı bulundu ($p=0,011$).

Plak yüzey özelliklerine göre değerlendirildiğinde, rekürren iskemik serebrovasküler olay görülen hastaların 3'ünde (%15,0) ülsere plak tespit edildi. Plağın ülsere olması ile rekürrens arasındaki ilişki incelendiğinde, plağın ülsere olması, olmamasına göre rekürren iskemik serebrovasküler olay riskini 8,7 kat artırmaktadır ($p<0,001$).

Plak ekojenitesi ve rekürrens arasındaki ilişki incelendi. Rekürrens görülen hastalar, plak ekojenitelerine göre değerlendirildiğinde; İKA'da plak bulunmayanların 3'ünde (%15,0), Tip I plak bulunanların 11'inde (%55,0), Tip II plak bulunanların 1'inde (%5,0), Tip III plak bulunanların 4'ünde (%20,0) ve Tip IV plak bulunanların 1'inde (%5,0) rekürrens tespit edildi (Grafik 3).

Plağın ekojenitesi ile rekürrens arasındaki ilişki incelendiğinde, plağın hipoekojen (Tip I ve II) olması,

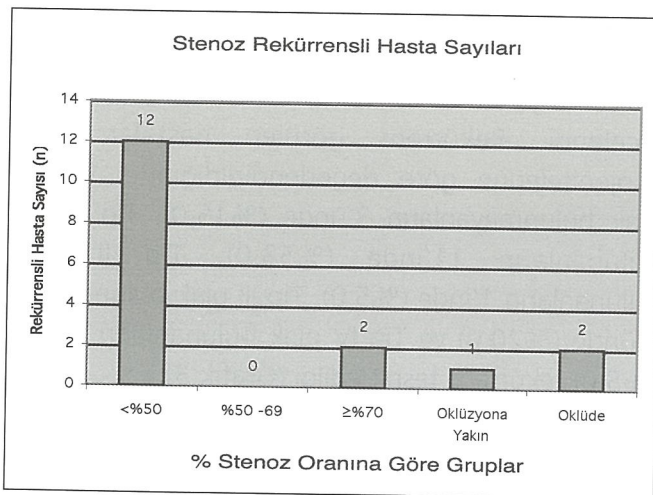
Grafik 3. Plak ekojenitesi ile rekürrens arasındaki ilişki



hiperekojen (Tip III ve IV) olmasına göre iskemik serebrovasküler olay riskini 1,78 kat artırmaktadır ($p<0,001$). Yine plağın sınıflandırmaya göre bir derece daha hipoekojen olması, hiperekojen olmasına göre (Tip I'in Tip II, Tip II'nin Tip III, Tip III'ün Tip IV) rekürren iskemik serebrovasküler olay riskini her bir basamak için 1,62 kat artırmaktadır ($p=0,003$).

Plağın stenoz derecesi ile rekürrens ilişkisi incelendiğinde; normal olanların 3'ünde (%15,0), %50'den az stenoz bulunanların 12'sinde (%60,0), %70'ten fazla stenoz bulunanların 2'sinde (%10,0), oklüzyona yakın stenoz bulunanların 1'inde (%5,0) ve tam oklüde olanların 2'sinde (%10,0) rekürrens tespit edildi (Grafik 4).

Grafik 4. Rekürrens ile stenoz oranları arasındaki ilişki



Plağın stenoz oranı ile rekürrens arasındaki ilişki incelendiğinde; plağın $\geq 70\%$ stenotik olması $<70\%$ stenotik olmasına göre, rekürren iskemik serebrovasküler olay riskini 5,25 kat artırmaktadır ($p<0,001$). Yine plağın sınıflandırmaya göre bir üst derece stenotik olması, bir alt derece stenotik olmasına (%50'den azın stenozun normal, %50-69 stenozun %50'den az, %70'ten fazla stenozun %50-69, oklüzyona yakın stenozun %70'ten fazla, oklüde olması oklüzyona yakın stenotik olmasına) göre rekürren iskemik serebrovasküler olay riskini her bir basamak için 1,43 kat artırmaktadır ($p=0,002$).

TARTIŞMA

İKA'daki plakların iskemik serebrovasküler olaylar için risk faktörü olduğunun belirlenmesini takiben, bu risk faktörünü ortadan kaldırmaya yönelik girişimsel tedavi yöntemleri kullanılmaktadır. Zaman içerisinde her plak tespit edilen hastaya, invazif işlemin gerekmediği konusunda çalışmalar yapılmış ve semptomatik %70'ten fazla stenotik olguda girişimsel işlemlerin kâr-zarar oranının yüksek olduğu tespit edilmiştir. Sadece stenozun derecesine göre, hasta seçimi halen günümüzde geçerli olan yöntemdir. Ancak endarterektomi ile çıkarılan plakların patolojik olarak incelenmesi sonucunda her %70'ten fazla stenotik plağın aynı oranda risk oluşturmadığı belirlenmiş ve plak yapısının değerlendirilmesinin de hasta seçiminde önemli olacağı düşünülmüştür.

Ultrasonografi tekniklerinin ilerlemesi ve nörolojide günlük pratiğe girmesi ile stroklu hastalarda karotis sisteminde plağın yüzey özellikleri, akım hızına etkisi, stenotik plakların stenoz oranlarının yüksek spesifite ve sensitivite ile belirlenmesi ile plağın direkt etkileri tespit edilebilmektedir.

Plak yapısının incelenmesi için tomografi, manyetik rezonans ve çok yeni dönemde PET teknikleri denenmekle beraber; ultrasonografi maliyeti, kolay tekrarlanabilir olması, hasta başında uygulanabilirliği

ve daha da önemlisi plakların direkt ve indirekt etkilerinin izlenebildiği bir teknik olması nedeniyle oldukça önemli bir tetkik aracıdır. Plak yapısının primer iskemik serebrovasküler olay ve rekürrens üzerine etkilerinin ve oluşturduğu riskin tayin edilebilmesi için son 5 yıllık dönemde çalışma sayılarının giderek arttığı dikkati çekmektedir.

Biz de çalışmamızda iskemik serebrovasküler olayda, karotis arter stenozunun oranının ve stenoza neden olan plak yapısının tekrarlayan strok riskinde önemini araştırdık. Sonuç olarak; semptomatik plak bulunmasının, plakların ülser olmasının, plakların daha fazla lipid içerikli olduğunun göstergesi olan hipoekojenik olmasının ve özellikle %70'ten fazla stenoz daha önemli olmak üzere, plakta her stenotik derece artışının plak stabilitesini olumsuz etkilediğini gösterdik. Stabil olmayan bu plakların, tespit edilen ülserasyon, hipoekojenite ve artmış stenoz oranlarının rekürren iskemik serebrovasküler olay risk artışına neden olduğunu ve her bir özelliğin birbirinden bağımsız olarak risk oluşturduğunu tespit ettik. Sonuçlarımız önceki çalışma sonuçları ile uyumludur.

KAYNAKLAR

1. Grant Eg., Benson Cb., Moneta Gl., Alexandrov Av., Baker Jd., Bluth E., Carroll Ba., Eliasziw M., Gocke J., Hertzberg Bs., Katarick S., Needleman L., Pellerito J., Polak Jf., Rholl Ks., Wooster Dl., Zierler E.: Carotid Artery Stenosis: Grayscale And Doppler Ultrasound Diagnosis- Society Of Radiologists In Ultrasound Consensus Conference. *Ultrasound Q.* 2003;19:190-8.
2. Manolio Ta., Burke Gl., O'leary Dh., Evans G., Beauchamp N., Knepper L., Ward B.: Relationships Of Cerebral MRI Findings To Ultrasonographic Carotid Atherosclerosis In Older Adults: The Cardiovascular Health Study. *Chs Collaborative Research Group. Arterioscler Thromb Vasc Biol.* 1999;19:356-65.
3. Aburahma A.F., Thiele S.P., Wulu J.T. Jr.: Prospective Controlled Study Of The Natural History Of Asymptomatic 60% To 69% Carotid Stenosis According To Ultrasonic Plaque Morphology. *J Vasc Surg.* 2002;36:437-42.
4. Mayor I., Momjian S., Lalive P., Sztajzel R.: Carotid Plaque: Comparison Between Visual And Grey-Scale Median Analysis. *Ultrasound Med Biol.* 2003; 29: 961-6.
5. Debray Jm., Baud Jm., Dauzat M.: For The Consensus Conference. Consensus Concerning The Morphology And The Risk Of Carotid Plaques. *Cerebrovasc Dis.* 1997;7:289-296.