

Kore-Akantositoz: Bir Olgu Sunumu / Chorea-Acanthocytosis: A Case Report

Bilge Koçer, Şennur Delibaş, Hayat Güven, Selçuk Çomoğlu
Dışkapı Yıldırım Beyazıt Eğitim ve Araştırma Hastanesi 2. Nöroloji Kliniği, ANKARA

ABSTRACT

Chorea-Acanthocytosis: A Case Report

Scientific background: Neuroacanthocytosis consist of a group of rare neurodegenerative disorders associated with acanthocytosis on peripheral blood smear. Chorea-acanthocytosis, a variety of neuroacanthocytosis, is an autosomal recessive condition with clinical and radiologic features similar to Huntington disease.

Case: Forty-eight year old male patient who had the symptoms of involuntary movements, speech disorders, forgetfulness referred to our institution. Neurological examination revealed dysarthria, orofacial dyskinesias, choreoathetosis on arms and legs. The patient's orofacial dyskinesias and acanthocytes had seen his peripheral blood smear led to the confirm the diagnosis of chorea-acanthocytosis.

Conclusion: Significant clinical and radiologic similarities between chorea-acanthocytosis and Huntington disease may lead to an initial misdiagnosis. Clinical clues suggestive of chorea-acanthocytosis include orofacial dyskinesias and acanthocytosis on peripheral blood smear can confirm the diagnosis.

Keywords: chorea-acanthocytosis, neuroacanthocytosis

Yazışma Adresi/Address for Correspondence:

Uzm. Dr. Bilge Koçer
Kazım Özalp Mah. Kuleli Sok. No: 41/11 Gaziosmanpaşa/ANKARA
Tel: 0312 447 60 71
GSM: 0532 559 03 22
bilge.gonenli@gmail.com

Dergiye Ulaşma Tarihi/Received: 16.08.2007

Kesin Kabul Tarihi/Accepted: 20.08.2007

ÖZET

Bilimsel zemin: Nöroakantositoz, periferik yaymada akantositoz ile birlikte görülen bir grup nörodejeneratif hastalığı içermektedir. Kore-akantositoz, klinik ve radyolojik özellikleri Huntington hastalığına benzeyen, otozomal resesif bir çeşit nöroakantositozdur.

Olgu: Kırk sekiz yaşında erkek hasta, istemsiz hareketleri, konuşma bozukluğu, unutkanlık semptomları ile kliniğimize başvurdu. Nörolojik muayene dizartri, orofasiyal diskinezileri kol ve bacaklarda koreatetozu ortaya koydu. Hastanın orofasiyal diskinezilerinin olması ve periferik kan yaymasında akantositlerin görülmesi kore-akantositoz tanısını doğruladı.

Yorum: Kore-akantositoz ve Huntington hastalığı arasındaki belirgin klinik ve radyolojik benzerlikler, başlangıçta yanlış tanı koymaya neden olabilir. Kore akantositozdaki orofasiyal diskineziler ve periferik kan yaymasında akantositlerin görülmesi tanıyı doğrular.

Anahtar kelimeler: kore-akantositoz, nöroakantositoz

Olgunun 43. Ulusal Nöroloji Kongresi'nde sunulması planlanmaktadır.

GİRİŞ

Nöroakantositoz; kore, tik, distoni, orofasiyal diskinezi, epilepsi, polinöropati, kognitif etkilenme ve kişilik değişikliklerinin görüldüğü, yavaş progresif ve heterojen özellikli nörodejeneratif bir hastalıktır.^{1,2} Kore-akantositoz bir çeşit nöroakantositoz olup, klinik ve radyolojik bulguları Huntington hastalığına (HH) benzeyen otozomal resesif bir durumdur.³ Klinik tablonun benzerliği nedeni ile bazı hastalarda yanlış tanısıl değerlendirmeler yapılabilmektedir.³ Orofasiyal diskinezilerin görülmesi ve periferik yaymada akantositlerin varlığı ayırıcı tanıya yardımcı olur.⁴ Bu iki hastalığı ayırt etmek, genetik danışmanlık açısından önem taşımaktadır.⁴

Bu makalede, kore-akantositozlu bir olgu aracılığıyla nadir görülen bu hastalığın klinik özelliklerini literatür bilgileri eşliğinde gözden geçirmeyi amaçladık.

OLGU

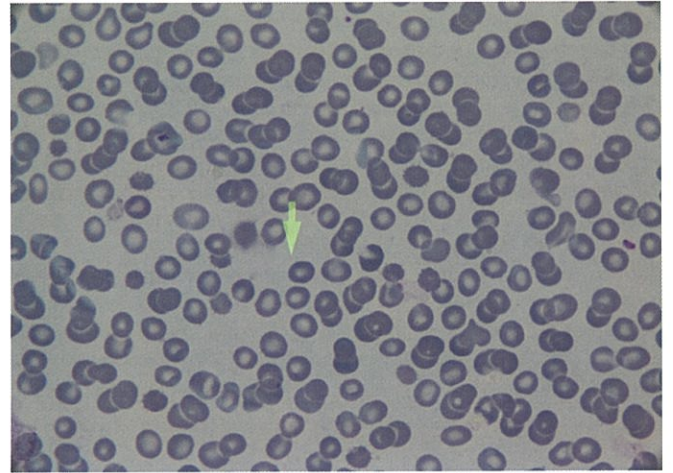
Kırk sekiz yaşında, sağ eli, erkek hasta vücudundaki istemsiz hareketler, konuşma bozukluğu, unutkanlık ve sinirlilik yakınmaları ile başvurdu. İstemsiz hareketleri ilk defa yirmi beş yaşında kol ve bacaklarda yılanvari kıvrılma hareketleri şeklinde başlamış, giderek ilerleyerek hasta iş göremez hale gelmiş, günlük ihtiyaçlarını güçlükle karşılayabilmeye başlamıştır. Çocukluğundan beri kekemelik şeklinde konuşma bozukluğu olan hastanın son yıllarda ağız çevresindeki kasılmalar nedeni ile konuşma bozukluğu artmıştır. Beş yıllık ilköğrenim mezunu olan hasta okulu yedi yılda bitirebilmiştir. Son birkaç yıldır bu yakınmalara unutkanlık, sinirlilik, ağlama atakları, içe kapanma şeklinde kişilik değişiklikleri eklenmiştir.

Özgeçmişinde özellik yoktu. Hastanın soygeçmişinde erkek ve kız kardeşinde, teyzelerinde benzer yakınmalar mevcuttu, bazı aile bireylerinin yatağa bağımlı olduğu belirtiliyordu.

Fizik muayenesinde ikteri, hepatosplenomegalisi yoktu. Nörolojik muayenesinde dizartri ve konuşma sırasında belirgin orofasiyal diskinezileri vardı. Kollarda

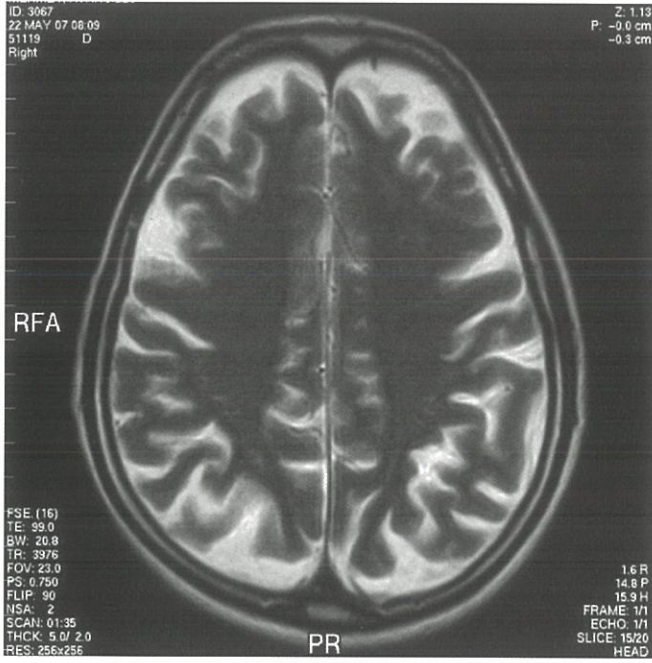
ve bacaklarda koreatetoid hareketleri ve ellerde simetrik hafif derecede istirahat tremoru mevcuttu. Parkinsonizm bulguları yoktu. Derin tendon refleksi normoaktifti, duyu defisiti yoktu. Mini mental durum muayenesinde 20/30 puan aldı.

Hemogram, karaciğer ve böbrek fonksiyon testleri, bilirubin düzeyi, serum kreatin kinaz düzeyi, kanama profili, lipid profili, tiroid fonksiyon testleri normaldi. Periferik yaymasında, her 3-5 eritrosit sahasında yer yer ikili ve üçlü gruplar halinde akantositler görüldü (Şekil 1). Lipoprotein elektroforezi, elektroensefalogram incelemeleri ve elektrofizyolojik çalışmada sinir iletimleri normal bulundu. Kraniyal Manyetik Rezonans Görüntülemesinde (MRG) hafif derecede serebral ve serebellar atrofi (Şekil 2) ve 27x26x25 mm boyutlarında hipofiz makroadenomu görüldü. Hormon panelinde prolaktin değeri yüksekti. Ayrıntılı görme alanı muayenesi normaldi, Kayser-Flescher halkası açısından pigment birikimi görülmedi. Serum seruloplazmin, serum bakır, idrar bakır düzeyi normaldi.



Şekil 1. Periferik yaymada okun solunda belirgin ikili akantositler görülmektedir.

Hastanın semptomatik aile bireylerine ulaşamadı, ancak asemptomatik olan oğlunun periferik yaymasında da akantositler görüldü. Hastaya depresif semptomları nedeni ile essitalopram 10 mg/gün ve hiperkinetik yakınmaları için haloperidol 10 mg/gün tedavisi başlandı. Hipofiz makroadenomu açısından endokrinolojik takibe alındı.



Şekil 2. Kraniyal MRG T2 aksiyal kesitte hafif serebral atrofi izlenmektedir.

TARTIŞMA

Akantositoz, Yunanca kökenli bir terimdir, "dikensi" kırmızı kan hücrelerini tanımlar.⁵ Akantositoz ile ilişkili nörolojik sendromlar ender görülür, ancak muhtemelen farkına varılmamakta ve bildirilmemektedir.⁵ İlk olarak 1950 yılında Bassen ve Kornzweig, retinitis pigmentosa ve progresif ataksik nöropatisi olan hastada eritrosit malformasyonunu tanımlamışlardır.⁶ Ardından Levine ve Critchley akantositoz ile birlikte serum lipoproteini normal, nörodejeneratif hastalığı olan hastalar tanımlamıştır.^{7,8} Sonuçta nöroakantositoz, akantositlerin görüldüğü tüm nörodejeneratif durumları tanımlar hale gelmiştir.⁴

Abetalipoproteinemi otozomal resesif bir durumdur, serum apolipoprotein B içeren lipoprotein yokluğu ile karakterizedir.⁹ Akantositoz, ilerleyici spinoserebellar ataksi, periferik nöropati ve retinitis pigmentosa ile sonuçlanır.⁹

Kore-akantositoz, otozomal resesif bir durumdur, progresif hiperkinetik hareketler, kore, orofasiyolingual diskinezi, disfaji, dizartri, areflesi, nöbetler ve demansın eşlik ettiği bir tablodur.⁹ Lipid metabolizma bozukluğu

olmaması ve akantositoz ile karakterizedir.⁹ Bu durum özellikle Japonya'da daha sık görülmektedir.¹⁰ Başlangıç yaşı genellikle 35 civarında olup, daha erken olarak ilk dekatta da başlayabilir, ortalama yaşam süresi azalmıştır.⁹

Hareket bozukluğu genellikle kore şeklinde başlar, bazen şiddetli gövde spazmları ve parkinsonizm, tikler, distoniler ve akinetik rijid sendromlar görülebilir. Parkinsonizm ilk özellik olarak çok enderdir.^{11,12} Kore özellikle ekstremiteleri etkiler, HH'ye çok benzer. Yürüyüş koreiform, ancak distonik komponenti de olabilir.¹¹ En çarpıcı özellik, orofasiyolingual hareket bozukluğudur. Orofasiyal bölgeyi etkileyen istemsiz hareketler özellikle dizartri, disfajiye sebep olabilir. Yüz, ağız, dil, farinks ve larinksin istemsiz hareketleri nedeniyle oluşan konuşma güçlüğünden dolayı hastalar sessiz kalabilirler.¹¹

Epilepsi (sıklıkla jeneralize nöbet), hastaların yarısında başlangıç bulgusudur.¹³ Kişilik değişiklikleri, kognitif ve psikiyatrik özellikler sıklıkla erken bulgulardır.¹³ Psikiyatrik tablolar depresyon, anksiyete, obsesif kompulsif bozukluklar şeklinde olabilir.¹⁴ Psikiyatrik anormallikler HH'de görülen tablolara çok benzer.¹⁵ Olgumuzda epileptik nöbet öyküsü yoktu, ancak içe kapanma, sinirlilik gibi depresif yakınmalar ve kişilik değişiklikleri tanımlanıyordu.

Hastaların yaklaşık yarısında periferik nöropati vardır.¹² Aksonal nöropati ağırlıklıdır, sıklıkla derin tendon reflekslerinde azalma veya kaybolma ile karakterizedir.¹² Sinir iletim hızları sıklıkla normaldir, ancak duysal aksiyon potansiyelleri vakaların en az yarısında yavaşlamıştır.¹² Histopatolojik değişiklikler kronik aksonal nöropati ile uyumludur.¹² Kas biopsisi genellikle normaldir.¹²

Periferik yaymada akantositler %5-50 gibi değişen oranlarda görülebilir, akantosit sayısı hastalığın şiddeti ile korele değildir.⁹ Serum lipoprotein elektroforezi normaldir.¹² Vakaların yarısından fazlasında hafif yüksek serum kreatin kinaz düzeyi görülür. Bizim vakamızda, lipoprotein elektroforezi ve kreatin kinaz düzeyleri normaldi. Kore-akantositozlu olgularda serum kreatin kinazının neden arttığı bilinmemektedir.¹²

Manyetik rezonans görüntülemesinde T2 ağırlıklı kesitlerde kaudat nükleus ve putamende artmış sinyal, sık rastlanan özelliiktir.^{12,16,17} Yaygın serebral atrofi veya kaudat atrofisi ve ön boynuz dilatasyonu da bildirilmiştir.^{12,18,19,20} Bu bulgular spesifik değildir ve HH'deki bulgulara benzerdir.¹⁹ Olgumuzun kraniyal MRG'si hafif derecede yaygın serebral atrofi ile uyumluydu.

On bir hastada yapılan postmortem çalışmada en sık görülen nöropatolojik bulgu kaudat nükleus, putamen, pallidum ve substantia nigra da yaygın nöronal kayıp ve gliosistir.^{12,21} Talamus hafif etkilenebilir, ancak subtalamik nükleus, serebral korteks, pons, medulla ve serebellum korunuyor gibi görünmektedir.^{12,21}

Kore-akantositoz ve HH'deki önemli klinik ve radyolojik benzerlikler başlangıçta yanlış değerlendirmeye sebep olabilir.³ Bu iki hastalığı ayırt etmek genetik danışmanlık açısından da önemlidir.⁴ Dizatri ve disfajiye sebep olan orofasiyal diskineziler, klinik olarak kore-akantositozu işaret eden ipuçları olabilir.⁴ Ayrıca periferik kanda akantositoz görülmesi ayırıcı tanı için önemlidir.⁴

Kore-akantositoz tedavisi tamamen destekleyicidir. Fizik ve konuşma terapisi genellikle faydalı olur.²² Nöropsikiyatrik bozukluklar, depresyon ve psikoz genellikle farmakoterapi gerektirir.¹¹ Hastalığın hareket komponentinin tedavisi zordur ve dopaminerjik antagonist tedavisinin başarısı değişkendir.¹¹ Genetik danışmanlık önemlidir.⁴⁻¹¹

SONUÇ

Nöroakantositoz, periferik yaymada akantositlerin görüldüğü nadir görülen nörodejeneratif hastalıklar grubudur. Kore-akantositoz, kore, orofasiyal diskineziler, kognitif ve psikiyatrik tabloların görüldüğü, akantositozla seyreden hastalığı ifade etmektedir. HH ile klinik ve radyolojik açıdan benzerlikler göstermektedir. Periferik yaymada akantositlerin görülmesi ile kolaylıkla ayırt edilebilir. Kore-akantositoz ve Huntington hastalığı ayırıcı tanısı genetik danışmanlık açısından önem taşımaktadır.

KAYNAKLAR

1. Rafalowska J, Drac H, Jamrozik Z. Neuroacanthocytosis. Review of literature and case report. *Folia Neuropathol.* 1996;34(4):178-183.
2. Lossos A, Dobson-Stone C, Monaco AP, Soffer D, Rahamim E, Newman JP, Mohiddin S, Fananapazir L, Lerer I, Linetsky E, Reches A, Argov Z, Abramsky O, Gadoth N, Sadeh M, Gomori JM, Boher M, Meiner V. Early clinical heterogeneity in choreoacanthocytosis. *Arch Neurol.* 2005;62(4):611-614.
3. Meenakshi-Sundaram S, Arun Kumar MJ, Sridhar R, Rani U, Sundar B. Neuroacanthocytosis misdiagnosed as Huntington's disease: a case report. *J Neurol Sci.* 2004;219:163-166.
4. Gold MM, Shifteh K, Bello JA, Lipton M, Kaufman DM, Brown AD. Chorea-acanthocytosis: A mimicker of Huntington Disease Case Report and Review of Literature. *The Neurologist.* 2006;12:327-329.
5. Stevenson VL, Hardie RJ. Acanthocytosis and neurological disorders. *J. Neurol.* 2001;248:87-94.
6. Bassen FA, Kornzweig AL. Malformation of the erythrocyte in a case of atypical retinitis pigmentosa. *Blood.* 1950;5:381-387.
7. Critchley EMR, Clark DB, Wikler A. An adult form of acanthocytosis. *Trans Am Neurol Assoc.* 1967;92:132-137.
8. Levine IM, Estes JW, Looney JM. Hereditary neurological disease with acanthocytosis. A new syndrome. *Arch Neurol.* 1968;19:403-409.
9. Rampoldi L, Danek A, Monaco AP. Clinical features and molecular bases of neuroacanthocytosis. *J Mol Med.* 2002;80:475-491.
10. Oshima M, Osawa Y, Asano K, Saito T. Erythrocyte membrane abnormalities in patients with amyotrophic chorea with acanthocytosis. *J Neurol Sci.* 1985;68:147-160.
11. Danek A, Walker RH. Neuroacanthocytosis. *Curr. Opin Neurol.* 2005;18:386-392.
12. Hardie RJ, Pullon HWH, Harding AE, Owen JS, Pires M, Daniels GL, Imai Y, Misra VP, King RHM, Jacobs JM, Tippet P, Duchon LW, Thomas PK, Marsden CD. Neuroacanthocytosis. A clinical haematological and pathological study of 19 cases. *Brain* 1991;114:13-49.
13. Saiki S, Hirose G, Sakai K. Chorea-acanthocytosis associated with touretism. *Mov Disord.* 2004;19:833-836.
14. Wyszynski B, Merriam A, Medalia A, Lawrence C. Chorea-acanthocytosis: report of a case with psychiatric features. *Neuropsychiatry Neuropsychol Behav Neurol.* 1989;2:137-144.
15. Kartsounis LD, Hardie RJ. The pattern of cognitive impairments in neuroacanthocytosis. *Arch Neurol.* 1996;53:77-80.
16. Gross KB, Skrivaneck JA, Carlson KC, Kaufman DM. Familial amyotrophic chorea with acanthocytosis. New clinical and laboratory investigations. *Arc Neurol.* 1985;42:753-756.
17. Spitz MC, Jancovic J, Killian JM. Familial tic disorder, parkinsonizm, motor neurone disease and acanthocytosis: a new syndrome. *Neurology* 1985;35:366-370.
18. Dervin JE, Kendall BK, Hardie RJ. Neuroacanthocytosis: correlation of clinical and neuroimaging abnormalities. *Neuroradiology* 1991;33 Supl:575-577.
19. Tanaka M, Hirai S, Kondo S, Sun X, Nakagawa T, Tanaka S, Hayashi K, Okamoto K. Cerebral hypoperfusion and hypometabolism with altered striatal signal intensity in chorea-acanthocytosis: a combined PET and MRI study. *Mov Disord.* 1998;13:100-107.
20. Okamoto K, Ho J, Furusawa T, Sakai TK, Tokiguchi S, Homma, A, Koike R, Tsuji S. Ct and MR findings of neuroacanthocytosis. *J Comput Asist Tomogr.* 1991;21:221-222.
21. Rinne JO, Daniel SE, Scarovilli F, Pires M, Harding AE, Marsden CD. The neuropathological features of neuroacanthocytosis. *Mov Disord.* 1994;9:297-304.
22. Aasly J, Skandsen T, Ro M. Neuroacanthocytosis-the variability of presenting symptoms in two siblings. *Acta Neurol Scand.* 1999;100:322-325.