

Palmaris Brevis Spazmı / Palmaris Brevis Spasm

Semai Bek, Rıfki Önal, Ümit Hıdır Ulaş, Yaşar Kütükçü, Zeki Odabaşı
Gülhane Askeri Tıp Akademisi Nöroloji Anabilim Dalı, ANKARA

ABSTRACT

Palmaris Brevis Spasm

Scientific background: Palmaris brevis spasm syndrome is a rare and unusual syndrome with contraction and fasciculations of the palmaris brevis (PB) muscle. Etiology has been postulated as repetitive stretch of the superficial branch of the ulnar nerve or possibly radiculopathy.

Case: 20-year-old man complained of spontaneous, irregular, nonpainful contractions at the inner side of his left hand and pins-and-needles sensation of the left fifth finger. Neurological examination revealed spontaneous, irregular contractions of the left PB muscle, producing hypothenar dimpling. EMG showed abnormal, spontaneous activity characterized by irregular discharges from the PB muscle only, always associated with visible dimpling of the left hypothenar eminence. Nerve conduction studies revealed mild neuropathy of the ulnar nerve at the elbow in which both sensory and motor fibers were involved with decreased velocities about 30%. We administered 10 units botulinum toxin type A to PB muscle for symptomatic relief and ordered a night elbow splint therapy for ulnar neuropathy with in a conservative behavior. He was called for clinical and electrophysiologic examination after six months from the first visit. He had no spasms, his examination did not reveal any signs of sensory or motor involvement of the left ulnar nerve. His repeated motor and sensory NSC were normal.

Conclusion: It may be idiopathic or associated with different causes and sites of ulnar nerve lesions. We presume that the PBS was due to ulnar neuropathy at the elbow in our case. To our knowledge this is the first case of PBS reported due to ulnar neuropathy at the elbow.

Keywords: palmaris brevis spasm, ulnar nevre, botulinum toxin, ephaptic transmission

Yazışma Adresi/Address for Correspondence:

Dr. Semai Bek
Gülhane Askeri Tıp Akademisi Nöroloji Anabilim Dalı, Etlik/ANKARA 06018
Tel: 0312 304 44 89
GSM: 0532 326 15 64 Faks: 0312 304 44 75
semaibek@yahoo.com

Dişgiye Ulaşma Tarihi/Received: 22.08.2007

Kesin Kabul Tarihi/Accepted: 23.08.2007

ÖZET

Bilimsel zemin: Palmaris brevis spazmı sendromu, palmaris brevis (PB) kasının fasikülasyon ve kontraksiyonları ile görülen nadir bir sendromdur. Etiyolojisinde ulnar sinirin tuzak nöropatileri veya radikülopati suçlanmaktadır.

Olgu sunumu: 20 yaşında erkek hasta, sol elinin iç kısmında istemsiz, düzensiz ve ağrısız kasılmalar ve sol el küçük parmağında uyuşma hissi yakınması ile polikliniğimize başvurdu. Nörolojik muayenesinde sol palmaris brevis kasında istemsiz, düzensiz kasılmaları gözlemlendi. EMG'de PB kasında düzensiz, spontan deşarjlar ve klinik olarak sol hipotenar bölgede kas kasılması gözlemlendi. Duyusal ve motor sinir iletim çalışmasında motor ve duyuşal liflerin bir arada etkilendiği ve sinir iletim hızlarının yaklaşık %30 oranında düştüğü, dirsek segmentinde ulnar sinir tuzak nöropatisi saptandı. Semptomatik rahatlama için PB kasına 10 ünite botulinum toksin tip A enjeksiyonu yapıldı ve dirsekte tuzak nöropati tedavisi için gece splinti önerildi. Altıncı ay sonunda kontrol muayenesine çağrılan hastanın nörolojik muayenesi ve sinir iletim çalışması normal olarak değerlendirildi.

Yorum: Literatürde idiyopatik olabileceği gibi ulnar sinirin farklı segmentlerinde hasarlanma sonucu olabileceği bildirilmiştir. Olgumuzda PBS'nin nedeninin ulnar tuzak nöropatisi olduğunu düşünmekteyiz. Bildiğimiz kadarıyla bu olgu dirsek segmentinde ulnar sinirin tuzak nöropatisi nedeniyle oluşan ilk PBS sendromu olgusudur.

Anahtar kelimeler: palmaris brevis spazmı, ulnar sinir, botulinum toksini, efastik ileti

GİRİŞ

Palmaris brevis spazmı (PBS), palmaris brevis kasının düzensiz ve ağrısız kasılması ile karakterizedir.¹ Fonksiyonel olarak disabilite yaratmamasına rağmen sebebine yönelik araştırma gerekir. Literatürdeki olgu sunumlarında C8-T1 radikülopati, künt el bileği travması, bilekte ulnar tuzak nöropati ile ilişkilendirilmiş olgular vardır.¹⁻⁵ Burada ulnar sinirin dirsekte tuzak nöropatisi sonucunda oluşan bir PBS olgusu sunuyoruz.

OLGU SUNUMU

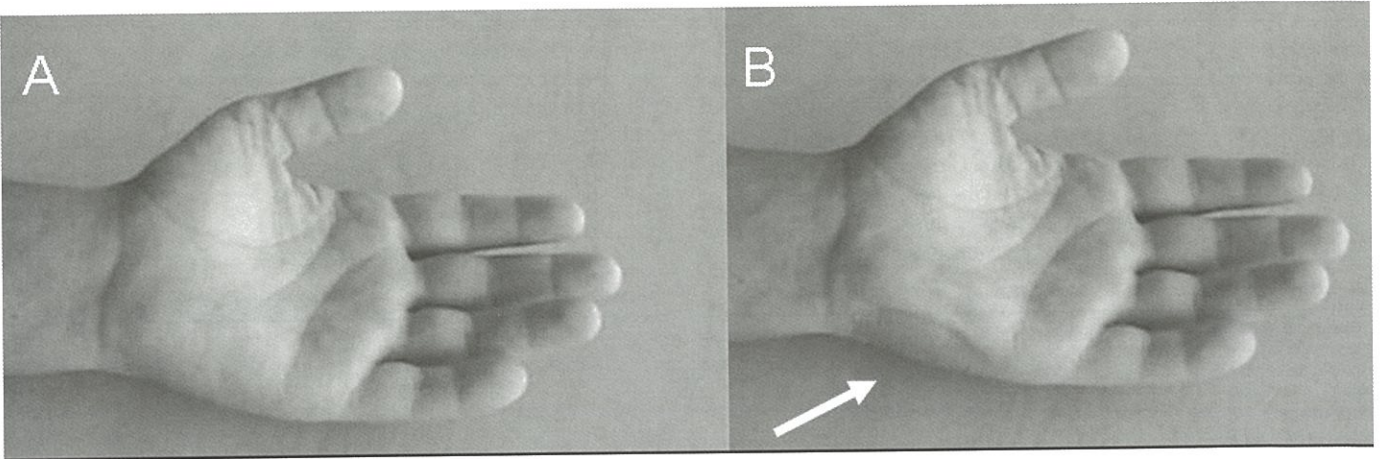
20 yaşında erkek hasta, sol elinin iç kısmında istemsiz, düzensiz ve ağrısız kasılmalar ve sol el küçük parmağında uyuşma hissi yakınması ile polikliniğimize başvurdu. Yakınmalarının 3 ay önce başladığını ifade eden hastanın travma veya aşırı egzersiz öyküsü bulunmamaktaydı. Tıbbi özgeçmişinde belirgin bulgu olmayan hastanın nörolojik muayenesinde sol palmaris brevis kasında istemsiz, düzensiz kasılmaları gözlemlendi (Şekil 1). Sol beşinci parmak istemli abdüksiyonu sırasında bu kasılmaların azaldığı saptandı. Pisiform kemik üzerine baskı yapıldığında kasılmaları artmıyordu. El intrinsik kaslarında kuvvetsizlik veya atrofi yoktu. Sol beşinci parmakta dokunma duyusu hafif azalmış olarak tespit edildi.

Sol palmaris brevis (PB) ve abdükör digiti minimi (ADM) kaslarından konsantrik iğne elektrot ile spontan elektromyografi (EMG) kaydı yapıldı. PB ve

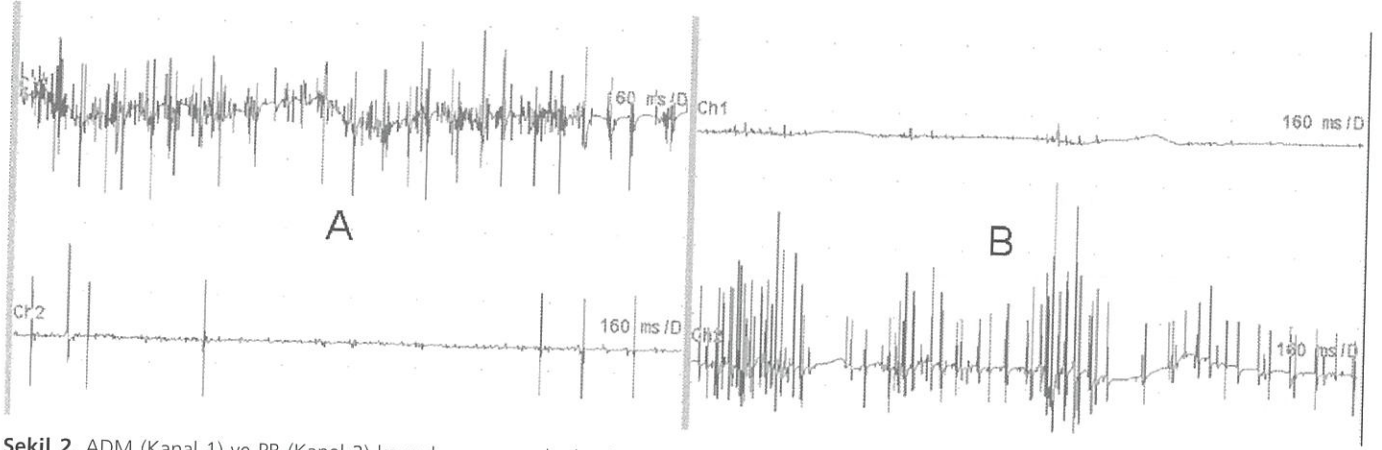
ADM kaslarının bağımsız olarak incelendiğini göstermek amacıyla 2 kanal kaydedildi. Duyusal sinir iletim çalışması (SIÇ) beşinci parmandan yüzük elektrotlar kullanılarak ve motor SIÇ ise ADM kasından kaşık elektrot kullanılarak yapıldı. Hastaya servikal vertebra manyetik rezonans görüntüleme ve bilek radyogramı yapıldı.

EMG'de PB kasında düzensiz, spontan deşarjlar ve klinik olarak sol hipotenar bölgede kas kasılması gözlemlendi (Şekil 2). Duyusal ve motor SIÇ'de motor ve duyusal liflerin bir arada etkilendiği ve sinir iletim hızlarının yaklaşık %30 oranında düştüğü, dirsek segmentinde ulnar sinir tuzak nöropatisi saptandı. Servikal vertebra manyetik rezonans görüntüleme ve bilek radyogramında patolojik bulgu saptanmadı.

Semptomatik rahatlama için PB kasına 10 ünite botulinum toksin tip A enjeksiyonu yapıldı ve dirsekte tuzak nöropati tedavisi için Fizik Tedavi ve Rehabilitasyon (FTR) konsültasyonunun sonucunda gece splinti önerildi. Başka şehirde yaşamaya nedeniyle aylık telefon takiplerine alınan hastanın birinci ay kontrol görüşmesinde kasılmalarının tamamen düzeldiği, üçüncü ay kontrol görüşmesinde ise sol küçük parmağında uyuşma hissinin tamamen düzeldiği öğrenildi. Dördüncü aydan sonra splint uygulaması da kaldırıldı. Botulinum toksin etkisinin altı ay sürebileceği değerlendirilerek, altıncı ay sonunda kontrol muayenesine çağrılan hastanın nörolojik muayenesi ve SIÇ normal olarak değerlendirildi.



Şekil 1. A. Hastanın sol elinin spazm olmadığı dönemde görünümü; B. Hipotenar şişkinliğe neden olan PB spazmı (ok)



Şekil 2. ADM (Kanal 1) ve PB (Kanal 2) kasından eşzamanlı olarak yapılan iğne EMG kayıtlaması. A. ADM kasında istemli kası ile yoğun motor ünit potansiyel deşarjı gözlenirken PB kasında birkaç deşarj görülmektedir; B. ADM ve PB kaslarının her ikisi de istirahat halindeyken ADM'de elektriksel sessizlik ve PB'de yüksek frekanslı düzensiz deşarjlar görülmektedir. (Süpürme hızı: 160 ms/div; Sensitivite: 1mV/div)

TARTIŞMA

PB, proksimal hipotenar eminenste yer alan dörtgen şekilli küçük bir kastır. PB kasının görevi avuç içine çukurluk verilmesine katkı sağlamaktır.⁶ Anatomi araştırmalarının sonucunda PB kasının istemli kontrolünün olmadığı düşünülmektedir.⁷ Kas kasılı olduğunda hipotenar bölgede şişkinlik görülmektedir. PB kasının origosu addüktör digiti quintii kasın tendonu ve insersiyosu da ADM kasının fasiyasıdır.⁸ PB, ulnar sinirin yüzeyel dalı ile innerve olan tek kastır.

PBS sendromu, spontan, düzensiz ve ağrısız kasılmalar ile karakterizedir. ADM kasının istemli kasılması veya pisiform kemiğe baskı uygulanması sonucunda spazmın arttığı bildirilmiştir.² Bizim olgumuzda pisiform kemiğe baskı ile spazmın artmadığı ve hatta ADM kasının istemli kasılması ile spazmın azaldığı gözlemlendi.

Patogenezi çok net ortaya konamamış olmakla beraber, ulnar sinirin aksonlarının fonksiyonel ve fokal hasarlanması suçlanabilir. Ulnar yüzeyel dalını oluşturan aksonlarının sinirin dirsek segmentinde daha fazla hasarlanmış olması olasıdır, çünkü ADM kasında spazm bulunmamaktadır. ADM kasının istemli kasılması sonucu bu spazmların azalması da literatürdeki diğer olgulara göre farklılık göstermektedir ki, bu da yüzeyel dalı oluşturan aksonların daha fazla hasarlandığına bir kanıt

olabilir. Kontraksiyonlar patofizyolojik olarak efaptik iletim ile açıklanabilir. Hayvan modellerinde hasarlanan sinir bölgesinde sodyum kanal proteinlerinin biriktiği gösterilmiştir. Dolayısıyla aksosomnal sodyum iletimi bozulur ve efaptik iletim ortaya çıkar.⁹ PBS'de de olası mekanizma bu olabilir ve hasarlanan sinir bölgesinde oluşan demyelinizasyon sonucunda efaptik iletim görülebilir.

Önceki olgu sunumlarında PBS'nin karakteristik EMG bulguları sunulmuştur. Biz de PB iğne EMG incelemesinde düzensiz aralıklarla gelen yüksek frekanslı deşarjları tespit ettik. SIÇ sonucunda ulnar sinirin dirsek segmentinde hafif – orta derece tuzak nöropatisi ile uyumlu bulgular tespit ettik.

PBS, ağrısız olması ve fonksiyonel kayıp yaratmaması nedeniyle tedavi edilmeyebilir, ancak literatürde karbamazepin ve baklofen kullanımından fayda görmeyen, dilantin kullanımından fayda gören hastalar bildirilmiştir.² Botulinum toksin enjeksiyonu bir olguda başarı ile kullanılmıştır.³ Biz de hafif – orta dereceli ulnar sinirin dirsek segmentinde tuzak nöropatisi için FTR ile konsülte ederek, gece dirsek splinti ve semptomatik rahatlama için botulinum toksin enjeksiyonu uyguladık.^{3,10}

PBS sendromunda klinik görünüm ve EMG özellikleri tipiktir. Literatürde idiyopatik olabileceği gibi, ulnar sinirin farklı segmentlerinde hasarlanma sonucu

olabileceği bildirilmiştir.¹⁻⁵ Altıncı ay sonunda kontrol muayenesinde ulnar tuzak nöropatisinin elektrofizyolojik düzelmesi ile klinik olarak spazmın ortadan kalkması sonucunda olgumuzda PBS'nin nedeninin ulnar tuzak nöropatisi olduğunu düşünmekteyiz. Bildiğimiz kadarıyla, bu olgu dirsek segmentinde ulnar sinirin tuzak nöropatisi nedeniyle oluşan ilk PBS sendromu olgusudur.

KAYNAKLAR

1. Liguori R, Donadio V, Di Stasi V, Cianchi C, Montagna P. Palmaris brevis spasm: an occupational syndrome. *Neurology*. 2003;60(10):1705-7.
2. Serratrice G, Azulay JP, Serratrice J, Pouget J. Palmaris brevis spasm syndrome. *J Neurol Neurosurg Psychiatry*. 1995;59(2):182-4.
3. Tarsy D, Apetaurova D, Rutkove SB. Palmaris brevis spasm: An occupational syndrome. *Neurology*. 2004;62(5):838.
4. Satya-Murti S, Layzer RB. Hypothenar Dimpling. A peripheral equivalent of Hemifacial Spasm? *Arch Neurol*. 1976;33(10):706-8.
5. Loron P, Bouche P, Marelle L, Gautier JC. Spasm or dimpling of the hypothenar eminence. *Rev Neurol (Paris)*. 1985;141(2):149-51.
6. Standring Susan. *Gray's Anatomy. The Anatomical Basis for Clinical Practice*. 39th ed. New York, Elsevier Churchill Livingstone, 2005, 918.
7. Das S, Shipra P. An anomalous palmaris brevis muscle and its clinical implications. *The Internet Journal of Surgery*. 2007;9.
8. Chiou-Tan FY, Reno SB, Magee KN, Krouskop TA. Electromyographic localization of the palmaris brevis muscle. *Am J Phys Med Rehabil*. 1998;77(3):243-6.
9. Tankéré F, Maisonobe T, Lamas G, Soudant J, Bouche P, Fournier E, Willer JC. Electrophysiological determination of the site involved in generating abnormal muscle responses in hemifacial spasm. *Muscle Nerve*. 1998;21(8):1013-8.
10. Robertson C, Saratsiotis J. A review of compressive ulnar neuropathy at the elbow. *J Manipulative Physiol Ther*. 2005;28(5):345.