

CADASIL ve Bir Aile / CADASIL and A Family

Figen Varlıbaş,¹ Zeynep Baştuğ,¹ Cihat Örken,¹ Mehmet Gencer,¹ S. Tuğba Arıcan Barış,² Hülya Tireli¹

¹Haydarpaşa Numune Eğitim ve Araştırma Hastanesi 2. Nöroloji Kliniği, İSTANBUL

²Burç Genetik Tanı ve Araştırma Laboratuvarı Moleküler Genetik Departmanı, İSTANBUL

ABSTRACT

CADASIL and A Family

Scientific background: CADASIL (cerebral autosomal dominant arteriopathy with subcortical infarcts and leukoencephalopathy) is a systemic vasculopathy that causes various clinical pictures as recurrent ischemic attacks, migrainous headache, pseudo bulbar palsy, epileptic seizures and dementia. Mutations of notch3 gene on chromosome 19 are responsible for the disease.

Objective: The aim of this study is to draw attention to the family history and neuroradiological investigations of a genetically diagnosed CADASIL case.

Material and method: A forty-seven-years-old woman who presented with left hemiparesis was investigated for the cause of stroke as well as her family history. Her mother was reported to have chronic headache. Then inappropriate crying and laughing attacks, behavioral disturbances, urinary incontinency had contributed and she had died at the age of 51 following sudden loss of consciousness. Her father had had four stroke attacks after 45 and before he died at the age of 73 he was unresponsive for the last 10 years. First sibling, 58 years-old female had a history of three stroke attacks and reported forgetfulness. Second sibling, a female, suffered from headache and had died at the age of 37 succeeding two epileptic seizures. Third sibling, 53 years-old female was said to be living bedridden for the last 5 years. Fourth sibling was 51 years-old male and had had a stroke attack at the age of 38. Fifth sibling was 48 years-old female whose speech disorder started 10 years ago. Laughing and crying attacks, incontinency, childish behavior and forgetfulness were also added. Sixth sibling was our patient. Seventh sibling was 45 years-old, male and had no complaints. First, fourth, sixth and seventh siblings were evaluated in systematic, neurological, neuropsychological and neuroradiological perspectives.

Conclusion: In addition to family history, hyperintensities in temporal polar region and external capsule on flair and T2-weighted MRI supported the

diagnosis of CADASIL in our case. The diagnosis was confirmed by detecting R133C mutation in notch3 gene, 4th exon.

ÖZET

Bilimsel zemin: CADASIL (cerebral autosomal dominant arteriopathy with subcortical infarcts and leukoencephalopathy) tekrarlayıcı iskemik ataklar, migrenöz baş ağrıları, psödo bulber palsi, epileptik nöbetler ve demans gibi klinik tablolara yol açan sistemik bir vaskülopatidir. On dokuzuncu kromozomda notch3 geni ile ilgili mutasyonlar hastalıktan sorumludur.

Amaç: Bu çalışmada genetik inceleme ile tanı alan CADASIL olgusunda aile hikâyesi ve nöroradyolojik incelemelere dikkat çekilmiştir.

Gereç ve yöntem: Sol hemiparezi ile başvuran 47 yaşında kadın hastada inme etyolojisiyle birlikte aile hikâyesi incelendi. Annede baş ağrıları olduğu, sonraları uygunsuz ağlama-gülme atakları, davranış değişiklikleri, inkontinans eklendiği ve ani bilinç kaybıyla 51 yaşında öldüğü öğrenildi. Baba 45 yaşından sonra dört kez inme geçirmiş ve son 10 yılını çevre ile ilişkisiz yaşayarak 73 yaşında ölmüştü. Birinci kardeş 58 yaşında ve kadındı; 3 kez inme hikâyesi ve unutkanlık şikâyeti vardı. İkinci kardeş kadındı, baş ağrısı atakları varken 2 kez nöbet geçirmiş ve 37 yaşında ölmüştü. Üçüncü kardeşin 53 yaşında olduğu (kadın) ve 5 yıldır yatağa bağımlı yaşadığı söyleniyordu. Dördüncü kardeş 51 yaşında, erkekti ve 38 yaşında inme geçirmişti. Beşinci kardeş 48 yaşında, kadındı, 10 yıl öncesinde konuşma bozukluğu başlamış, ağlama gülme atakları, inkontinans, çocuksu davranışlar ve unutkanlıklar eklenmişti. Altı numara bize başvuran hastamızdı; yedinci kardeş ise 45 yaşında, erkekti ve sağlıklı olduğunu ifade ediyordu. Birinci, dördüncü, altıncı ve yedinci kardeşler sistemik, nörolojik, nöropsikolojik ve nöroradyolojik olarak araştırıldı.

Yorum: Olgunun aile hikâyesi ile beraber flair veT2-ağırlıklı MRG'de temporal lob polar bölge ve eksternal kapsülde hiperintensite bulgularının varlığı, CADASIL tanısını destekledi. Genetik inceleme ile notch3 geni, 4. ekzonda R133C mutasyonu gösterilerek CADASIL tanısı doğrulandı.

Ahahtar kelimeler: CADASIL, notch3 geni, R133C mutasyonu

Bu çalışma 43. Ulusal Nöroloji Kongresi poster oturumunda sunulmuştur.

Keywords: CADASIL, notch3 gene, R133C mutation

Yazışma Adresi/Address for Correspondence:

Figen Varlıbaş

Haydarpaşa Numune Eğitim ve Araştırma Hastanesi 2. Nöroloji Kliniği, İSTANBUL

Tel: 0216 414 45 02 (1425)

figenvar@yahoo.com

Dergiye Ulaşma Tarihi/Received: 18.03.2008

Kesin Kabul Tarihi/Accepted: 27.03.2008

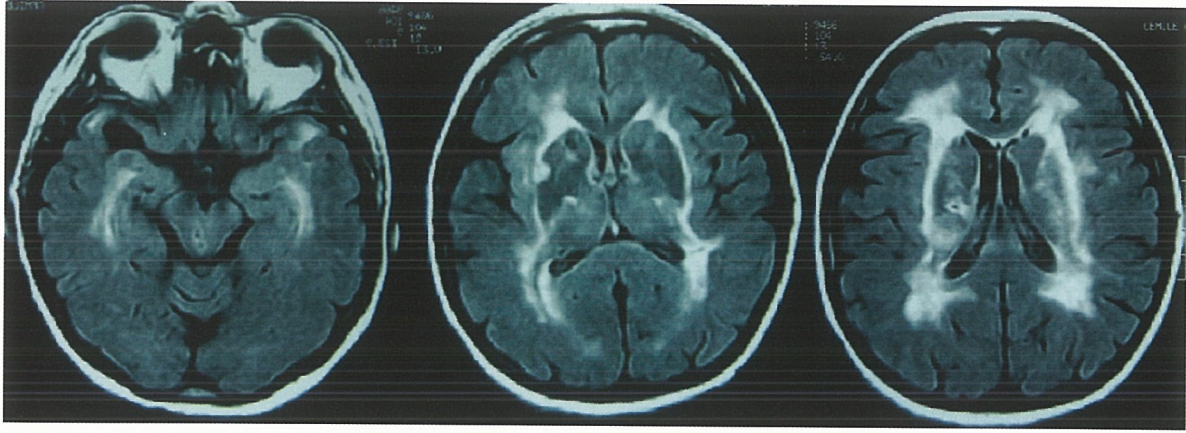
GİRİŞ

Serebral otozomal dominant arteriyopati, subkortikal infarktlar ve lökoensefalopati ile seyreden "CADASIL" terimi ilk kez Tournier-Lasserre tarafından önerilmiştir. Bu durum daha önceden de "herediter multi-infarkt demansı" veya "hızlı seyirli Binswanger hastalığı" olarak literatürde tanımlanmıştır.¹ Yine 1993'te aynı araştırmacı hastalık geninin 19. kromozomda bulunduğunu bildirmiş,² üç yıl sonra ise notch3 genindeki mutasyonların hastalıktan sorumlu olduğu gösterilmiştir.³ Genel klinik özellikleri tekrarlayan inme atakları, migren ya da migrene benzer baş ağrıları, epileptik nöbetler, progresif kognitif bozukluklar şeklinde özetlenebilir. Pek çok olguda psödo bulber palsi ve inkontinas ile beraber frontal-subkortikal demans gelişmektedir. Otozomal dominant kalıtımla aktarılan bu hastalık, etkilenmiş bireyde bir ya da birden fazla klinik bulguyu sergileyebileceği gibi, aynı aile bireyleri arasında dahi fenotipik farklılıklar gösterebilmektedir.^{4,5,6} Başlangıçta beyaz ırka özgü bir hastalık olduğu düşünülmeyle birlikte, tipik özellikleri diğer etnik topluluklarda da saptanmış, genetik incelemeler sonucu notch3 geninin farklı mutasyonlarını taşıyan CADASIL ailelerinin sayısı gün geçtikçe artmıştır.^{7,8,9} Orijinal raporlarda notch3 geninde en sık ekzon 3 ve 4 lokasyonunda mutasyon olduğu bildirilmişse de daha sonraki çalışmalar mutasyon yeri sıklığının toplumlara göre değişebileceğini, 5–6–11 ve 18. ekzonlarda da sıkça mutasyon saptanabileceğini belirtmiştir.⁸ Çok sayıda ekzona sahip notch3 geninde tüm ekzonların araştırılmasının zaman ve ekonomik açıdan yüksek bir maliyet getireceği düşünülmüş, patolojik ve nöroradyolojik incelemelerin tanıya katkısı araştırılmıştır. Deri ve kas arteriollerinde monoklonal notch3 antikoru ile immunohistokimyasal inceleme sonrası elektronmikroskopik olarak granular osmofilik materyal (GOM) birikimlerinin gösterilmesi ile birlikte sistemik bir vaskülopati olduğu kabul edilmiş, ayrıca deri biyopsisi tanı yöntemleri arasında yerini almıştır. Önceleri tüm semptomatik olgularda GOM birikimlerinin var olduğu söylenmiş olsa da sonraki çalışmalar GOM negatif olgular olabileceğini belirtmiştir.^{4,10} Nöroradyolojik incelemelerden beyin MRG'de temporal lob anterior beyaz cevher (polar

bölge) ve eksternal kapsulde hiperintensite varlığı nöroradyolojik olarak CADASIL tanısını desteklemektedir.^{4,11} Biz iskemik inme atağı nedeni ile araştırdığımız bayan hastada, inme-demans-psödobulber palsi bulguları yönünden zengin aile hikâyesi bilgisi üzerine beyin MRG inceledik. Vasküler risk faktörleri açısından da zengin bir öz geçmişe sahip olan hastanın MRG'sinde CADASIL için destekleyici bulguları gördük ve genetik inceleme ile notch3 geni, 4. ekzonda R133C lokasyonunda defekt saptayarak CADASIL tanısını doğruladık. Ulaşabildiğimiz kadarı ile ülkemizden bildirilmiş olan mutasyonlardan farklı olarak ilk kez R133C lokasyonunda defekt saptanan bu olgunun klinik özelliklerini, aile içindeki fenotipik farklılıklarını ve nöroradyolojik özelliklerini paylaşmayı amaçladık.

Olgu

47 yaşında, sağ el dominant kadın hasta, sol kol ve bacakta kuvvetsizlik nedeni ile araştırmaya alındı. Hiperakut sol hemiparezi nedeni ile yapılan BBT'de küçük damar hastalığını düşündürecek lakünleri vardı. Arteriyel tansiyon normal ve elektrokardiyografi değerlendirmesi normal sinüs ritmiydi. Karaciğer, böbrek, tiroid fonksiyon testleri, B12 ve folat düzeyleri normal, kan şekeri 180 mg/dL (normal: 74-106 mg/dL) idi ve hiperlipidemisi vardı. Trans-toraksik-ekokardiyografi (TTE) ve karotis-vertebral doppler tetkiki normal sınırlardaydı. Diagnostic and Statistical Manual of Mental Disorders (DSM-IV-TR) kriterlerine göre demans yoktu. Mini Mental State Examinations 29/30 idi ve kopyalama fonksiyonunu yapamamıştı. On beş kelimelik sözel bellek testinde spontan hatırlama 11 idi ve kalan 4 taneyi ipucu ile tanıırken yanlış tanımları ve kelime uydurmaları olmadı. Renk körlüğü olduğu için stroop ve Wisconsin kart eşleme testi değerlendirilemedi. Saat çiziminde ve Luria alterne dizileri görevinde başarılıydı. Öz geçmişinde bir yıl önce diplopi ve ataksi ile şekillenen iskemik laküner inme tanısı vardı ve o dönem B12 vitamin düzeyi düşüklüğü, diyabet, hiperlipidemi tespit edilmiş, antiagregan, B12 vitamini, antilipidemik ve antidiyabet tedavi başlanmıştı. O tarihten itibaren ilaçlarını düzenli kullanıyordu. Soy geçmiş bilgisinde inme, demans, psödobulber palsi düşündürecek klinik bulgulardan



Şekil 1. Olguya ait MRG aksiyel kesitlerde, flair sekansa her iki temporal lob anterior beyaz cevher ve eksternal kapsülde hiperintens sinyal değişiklikleri, bilateral korona radiata düzeylerinde, sağ lentiform nükleus, sağ kaudat nükleus, sağ putamen ve mezansefalonda laküner infarkt alanları

zengin bir aile hikâyesi dikkat çekti. Diyabet, hiperlipidemi gibi vasküler risk faktörlerini taşımasına rağmen CADASIL düşüncesi ile beyin MRG yapıldı. MRG’de bilateral temporal lob anterior kesimlerinde subkortikal, frontal ve parietal loblarda periventriküler ak madde ile korona radiata düzeylerinde yaygın yama tarzında, T2 ve flair ağırlıklı serilerde hiperintens, iskemik-gliotik alanlar görüldü. Sağ kaudat nükleus, sağ putamen ve internal kapsül posterior krusunda akut iskemik odaklar, pons, mezansefalonda, sağ kaudat ve bilateral korona radiata düzeylerinde milimetrik laküner infarktlar vardı (Şekil 1).

MRG bulgularının CADASIL ön tanısını desteklemesi sonucu genetik inceleme yapıldı.

Mutasyon Analizi

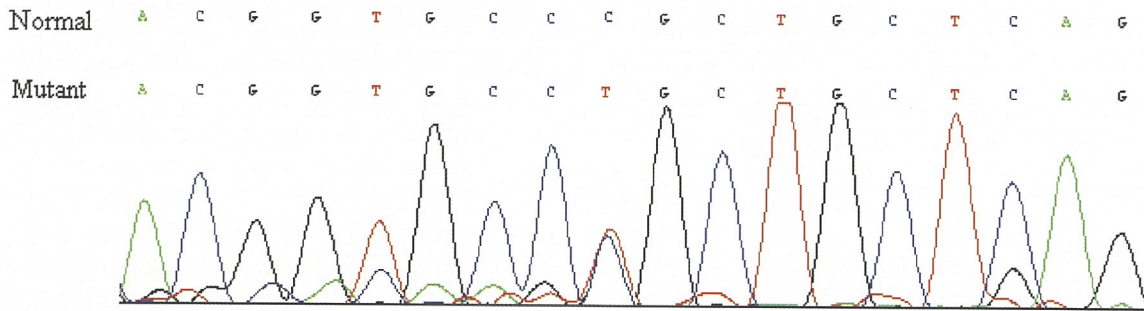
Genetik inceleme için 5cc EDTA’lı kan örneğinden tuzla çöktürme yöntemi kullanılarak DNA izolasyonu

yaşlandı. Notch3 geninde mutasyonun en sık görüldüğü 3. 4. 5. ve 6. ekzonlar uygun primerler kullanılarak PCR (polimeraz zincir reaksiyonu) yöntemi ile çoğaltılıp, otomatik DNA dizi analizi ile (ABI PRISM 3130 Genetic Analyzer, ABD) mutasyon analizi yapıldı. Mutasyon analizi sonucu Notch3 geni, 4. ekzonda, heterozigot R133C mutasyonu saptandı (Şekil 2).

Aile Hikâyesi ve Klinik Değerlendirme

Anne ve babanın akrabaları hakkında erken yaşta öldükleri dışında bilgi bilinmiyordu. Anne ve babanın akraba olmadıkları, ancak aynı köyün çocukları oldukları söyleniyordu.

Annenin genç yaşlarından itibaren migren benzeri baş ağrıları olduğu, 40 yaşlarından sonra çocuksu davranışlar, uygunsuz ağlama-gülme atakları, idrar ve gaita inkontinansı ilerleyici bir şekilde eklenerek 51 yaşında aniden öldüğü öğrenildi.




Şekil 2. Notch3 geni R133C mutasyonunu heterozigot taşıyan olgunun DNA dizi analizi görüntüsü. Notch3 geninin 475. pozisyonunda oluşan C >T değişimi sonucu Arjinin aminoasidi yerine Sistein aminoasidi kodlanmıştır.

Baba 45 yaşlarından sonra 4 kez inme geçirmiş, ilk inmeden sonra hipertansiyon ve diyabet tanısı almıştı. Her inmeden sonra daha belirginleşen unutkanlık, hareketlerinde yavaşlama, denge bozukluğu, konuşma bozukluğu, ağlama gülme atakları eklenmiş, son 10 yılını çevresi ile ilişkisiz yatağa bağımlı geçirmiş ve 73 yaşında ölmüştü.

Anne ve babanın ölü doğum ya da düşük hikâyesi olmayıp 7 sağlıklı doğum yapmışlardı. Bize başvuru yapan 6 numaralı kardeşi.

Birinci kardeş

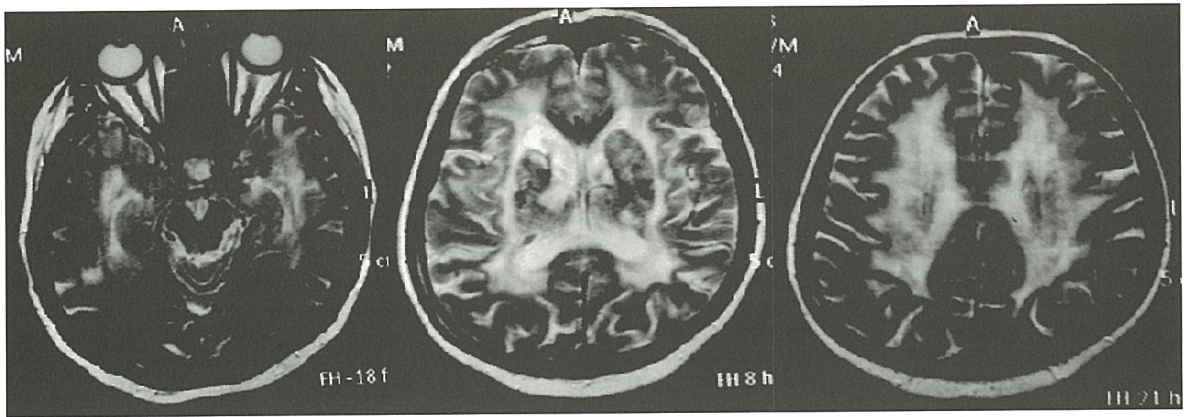
En büyük abla 58 yaşındaydı. Son iki yıl içinde 3 kez geçici iskemik atak geçirmiş ve bu süre içinde antiagregan, antihipertansif ve antihiperlipidemik tedavi düzenlenmişti. Son inme atağından sonra unutkanlıkları artan hastaya sitalopram 20 mg/gün başlanmıştı. Aile bireyleri hastanın son 8-9 aydır içe kapandığını, çevreye ilgisinin azaldığını, evden dışarı çıkmak istemediğini ifade ettiler. Eskiye göre bencilleştiğini, sürekli televizyon izlediğini, açlık ve tokluğunun farkına varmadığını belirttiler. İnme etyolojisine yönelik yapılan elektrokardiyografi, TTE ve karotis-vertebral doppler tetkikinde açıklayıcı bir neden bulunamamıştı. Obezitesi olan hastanın açlık kan şekeri 116, demir eksikliği anemisi, hafif sedimantasyon yüksekliği (1/2 saat:23, 1 saat:68) ve hiperlipidemisi saptandı. Nörolojik muayenede refleks, kas zaafı, serebellar ve duyu sistemi ile ilgili bozukluk



Şekil 3. Birinci kardeşe ait saat çizimi, Luria alterne dizileri ve kopyalama fonksiyonu

yoğtu. Kognitif muayenede frontal-subkortikal tipte bir demansa gidişin göstergeleri vardı. MMT 26/30 idi.

Dikkat ve hesap yapma ile ilgili bölümden 2, uzun süreli kayıttan 1 ve kopyalamadan 1 puan kaybetmişti. On beş kelimelelik sözel bellek testinde kendiliğinden hatırlama 9 idi ve kalan 6 taneyi ipucu ile tanıırken yanlış tanımaları ve kelime uydurmaları oldu. Stroop testinde renkleri tanıma ve normal okumada problem yok iken çeldiricili okumada sadece 6 doğru yaptı. Saat çiziminde rakamların yerleştirilmesinde hatalar yaptı ve Luria alterne dizileri görevinde uygunsuz yanıtı baskılamada zorlandığı görüldü (Şekil 3). Wisconsin kart eşleme testinde başarılı olamadı. Beyin MRG serebral derin ve subkortikal ak maddede yaygın, lentiform nukleus, talamus, beyin sapı ve serebellar ak madde düzeyinde odaksal T1 ağırlıklı sekanslarda hipointens, T2 ve flair sekanslarda hiperintens, yaygın değişiklikler rapor edilmişti (Şekil 4).



Şekil 4. Birinci kardeşe ait MRG aksiyel kesitlerde, T2 sekansında her iki temporal lob anterior-medial beyaz cevher, eksternal kapsül, lateral ventriküllerin frontal ve oksipital horn komşuluklarında hiperintens sinyal değişiklikleri, lentiform nukleus, talamus ve beyin sapında laküner infarkt alanları

İkinci kardeş

İkinci kardeş kadındı, ergenlik yaşlarından itibaren migrene benzer baş ağrıları varken tahmini 35 yaşlarından sonra iki kez epileptik nöbet benzeri olay yaşamış ve 37 yaşında ani bilinç kaybıyla ölmüştü.


Üçüncü kardeş

Üçüncü kardeş kadındır ve şu an 53 yaşındadır. İstanbul dışında yaşayan hastanın anamnez özellikleri telefon ile öğrenilip isteğimiz üzerine BBT tetkiki kliniğimize gönderildi. Yirmili yaşlardan itibaren tanımlayıcı anlatılamayan baş ağrıları olduğu, 40 yaşlarından sonra aşırı hastalık, ölüm korkusu, bununla birlikte hijyen kurallarına aykırı davranışlar, aldırma ruh hali, eşine karşı şüphelilik, aynı düşünceye saplanıp tekrar tekrar aynı şeyleri konuşma, saatlerce aynı eyleme devam etme gibi sözel ve davranışsal perseverasyonlar şeklinde davranış değişiklikleri başladığı anlatıldı. Bir-iki yıl içinde yürüyüşü yavaşlayıp dengesizleştiği, uygunsuz ağlama-gülme atakları, yutma ve konuşma bozukluğu eklendiği, son 5 yıldır yatağa bağımlı yaşadığı ve artık yakınlarını tanımadığı belirtildi. Bu süre içinde antihipertansif, antiagregan ve diyabet tedavisi uygulanan hastanın BBT'sinde lentiform nukleuslarda milimetrik lakünler, kapsüle eksternalarda ve beyaz cevher alanlarında solda daha belirgin iskemik değişiklikler görüldü.

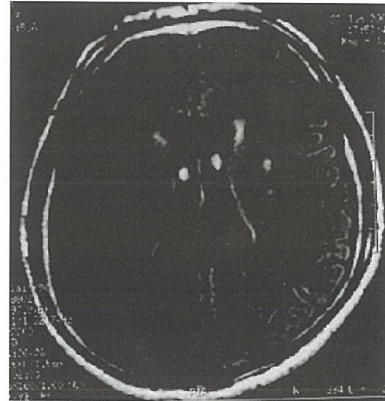
Dördüncü kardeş

Dördüncü kardeş erkektir ve şu an 51 yaşındadır. 38 yaşındayken sekelsiz düzelen inme atağı geçirmiş ve sonrasında antiagregan, antihipertansif tedavi altında tekrarlamamıştı. Normal sinüs ritminde olan hastanın TTE, karotis-vertebral doppler tetkikinde inme etyolojisini açıklayacak bir bulgu yoktu. Biyokimyasal değerlendirmelerinde hiperlipidemi tespit edildi. Obez görünümlü hastanın açlık kan şekeri 120, HDL 20 ve dikkat çekici bir anti-TPO yüksekliği (130 IU/mL, N<30) olup diğer incelemeler normaldi. DSM-IV kriterlerine göre demans yoktu. MMT 28/30 idi. Dikkat ve hesap yapma ile ilgili bölümden 1, uzun süreli kayıttan 1 puan kaybetmişti. On beş kelimelik sözel bellek testinde spontan hatırlama 12 kelime idi ve kalan 3 tanesini de ipucuyla tanımıştı. Yanlış tanınması ve yeni kelime üretimi yoktu. Stroop testinde renkleri tanıma

ve normal okumada problem yok iken çeldiricili okumada (enterferans durumu) 8 hata yaptı. Luria alterne dizileri görevinde uygunsuz yanıtı baskılamada zorlandığı görüldü (Şekil 5). Wisconsin kart eşleme testinde başarılı olamadı. Saat çiziminde rakamların yerleştirilmesinde yanlışlıklar yaptı. Beyin MRG'de sol fronto-parietal subkortikal-derin periventriküler ak maddede birkaç adet flair ve T2 sekanslarda hiperintens iskemik odaklar görüldü (Şekil 6).



Şekil 5. Dördüncü kardeşe ait saat çizimi ve Luria alterne dizileri görevi



Şekil 6. Dördüncü kardeşe ait MRG aksiyel kesitte, flair sekansında sol fronto-parietal ak maddede milimetrik boyutta iskemik lezyonlar

Beşinci kardeş

Beşinci kardeşin kadın ve şu an 48 yaşında olduğu, on yıl öncesinde konuşma ve yutma bozukluğu başladığı, daha sonraki yıllarda çocuksu davranışlar, uygunsuz duygu gösterileri, ağlama-gülme atakları, unutkanlıklar, idrar ve gaita inkontinansı eklendiği anlatıldı. Hasta İstanbul dışında bir köyde yaşadığı ve görüşmedikleri için daha fazla bilgi alınamadı.

Yedinci kardeş

Yedinci kardeş erkektir şu an 45 yaşındadır. Nörolojik ve kognitif muayenesi normaldi. Biyokimyasal değerlendirmelerinde hiperlipidemi ve açlık kan şekeri

yüksekliği vardı. Lipit düşürücü tedavi ve diyetle kontrol altına alındı. Hastaya psikolojik olarak huzursuzluk vereceği kanaatle nöroradyolojik görüntüleme yapılmadı.

YORUM ve SONUÇ

İskemik sol hemiparezi nedeni ile değerlendirilen hastanın inme-demans-psödobulber palsi bulguları yönünden zengin aile hikâyesi vardı. Bir yıl önce geçirilmiş laküner inme, hiperlipidemi, diyabet gibi vasküler risk faktörlerine sahip olmasına rağmen bu zengin aile hikâyesi nedeni ile CADASIL düşünüldü ve beyin MRG yapıldı. CADASIL için MRG bulguları multipl ve fokal laküner infarktlar, T2-ağırlıklı serilerde serebral beyaz cevherde yaygın hiperintens görünüm olarak bildirilmiştir.^{4,11} Ayırt edici olmayan bu bulgular aynı zamanda kardiyovasküler risk faktörlerine sahip hastalarda serebral küçük damar hastalığının ya da iskemik lökoarosisin de göstergeleri olabilir. Nöroradyolojik olarak CADASIL tanısında belirleyici olabilecek bulguyu araştırmak amaçlı CADASIL tanısı kesinleşmiş MRG imajları ile küçük damar hastalığı ile ilişkili iskemik lökoarosis MRG imajları karşılaştırılmış: temporal lob beyaz cevher ön bölgeleri (temporal pol) ve eksternal kapsülde T2 ağırlıklı serilerde görülen hiperintensitenin CADASIL tanısını desteklediği, iskemik lökoarosis ise diğer bulgulara ek olarak temporal lob arka bölgelerinde hiperintens değişikliklerin olabileceği bildirilmiştir.⁴ Bizim hastamızda MRG T2 ve flair ağırlıklı imajlarda temporal lob beyaz cevher ön bölgeleri ve eksternal kapsülde hiperintensite görülerek CADASIL tanısı desteklendi. Yapılan DNA analizi sonucu notch3 geni, 4. ekzonda bulunan R133C mutasyonunu heterozigot olarak taşıdığı öğrenildi ve CADASIL tanısı doğrulandı. Ailenin diğer bireylerine genetik inceleme yapılamadı. Yaşayan aile bireylerinden 1 numaralı kardeşin 3 kez iskemik inme hikâyesi, frontal-subkortikal demans düşündürülen davranışsal ve nöropsikolojik test profili, MRG'de temporal pol ve eksternal kapsül hiperintensite bulguları nedeni ile genetik inceleme yapılamamış olsa dahi CADASIL olabileceği düşünüldü. Değerlendirdiğimiz 4 numaralı kardeş ise hipertansiyon, hiperlipidemi, obezite gibi kardiyovasküler risk

faktörlerini taşımakta olup bir kez inme atağı geçirmişti. MRG CADASIL için ayırt edici olmayıp, lakünleri vardı. Saat çizimi, stroop testinde çeldiricili okumada 8 hata yapması, Luria alterne dizileri görevi ve Wiskonsin kart eşleme testinde başarılı olamaması kognitif görünüş açısından takibini gerekli kıldı, ancak CADASIL açısından etkilenmiş bir birey olup olmadığı konusunda yargıya varılamadı. Yedi numaralı kardeş ise hiperlipidemi ve açlık kan şekeri yüksekliği dışında sistemik, nörolojik ve kognitif açıdan sağlıklı olarak değerlendirilip nöroradyolojik inceleme yapılmamıştı. Şimdilik etkilenmemiş görünen bu kardeş hakkında da karar verilemedi. Direkt muayene edilemeyip aileden alınan bilgiler aracılığı ile kesin olmasa da anne, 2, 3 ve 5 numaralı kardeşlerin büyük olasılıkla etkilenmiş bireyler olduğu, babanın da vasküler risk faktörlerini taşımakla birlikte CADASIL olma olasılığını koruduğu düşünüldü. Çünkü anne ve babanın her ne kadar akraba olmadıkları belirtilmiş olsa da aynı köyün çocuklarıydı ve her ikisinin de aile büyükleri erken yaşlarda ölmüşlerdi, bu nedenle ayrıntılı bilgi sahibi olmadıkları iletilmişti. Tüm bunlarla beraber bu ailede en şüphesiz veri, genetik inceleme yapabildiğimiz 6 numaralı kardeşin notch3 geni, 4. ekzonda R133C mutasyonunu heterozigot olarak taşıdığıydı.

Ülkemizden şimdiye kadar CADASIL mutasyonu saptanan 4 aile bildirilmiştir. Bu ailelerdeki mutasyonlar 2 ailede R110C, diğerlerinde C201R ve R90C lokasyonlarındadır.^{12,13} Erişebildiğimiz yayınlarda Türk ailelerde bildirilmiş R133C mutasyonuna rastlayamadık. Bu mutasyon Fin ailelerde sık olarak bildirilmiştir. Fin kaynaklı bu çalışmada homozigot ve heterozigot bireyler karşılaştırılmış, bu iki grubun klinik olarak ayırt edilemeyeceği ancak homozigot bireyler hakkında daha çok sayıda çalışma yapılması gerekliliği vurgulanmıştır.¹⁴ Belki de bizim değerlendirdiğimiz bu aile içinde homozigot bireyler vardır ama biz şimdilik bilemiyoruz. Sonuç olarak CADASIL için halen yaygın olan görüş hem aile içi, hem de aileler arası net bir genotip-fenotip ilişkisinin gösterilemediğidir. Bizim incelediğimiz bu ailede de aynı görüş desteklenmiş, flair veT2-ağırlıklı MRG'de eksternal kapsül ve temporal lob anterior beyaz cevher bölgelerindeki hiperintensite varlığının CADASIL tanısındaki önemine dikkat çekilmiştir.

KAYNAKLAR

1. Chabriat H, Joutel A, Vahedi K, Tournier-Lasserre E, Bousser MG: CADASIL: Cerebral autosomal arteriopathy with subcortical infarcts and leukoencephalopathy. In Mohr JP, Choi DW, Grotta JC, Weir B, Wolf PA (eds): Stroke: Pathophysiology, Diagnosis, and Management, 4th ed. New York, Churchill Livingstone 2004, pp 687-692.
2. Tournier-Lasserre E, Joutel A, Melki J, Weissenbach J, Lathrop GM, Chabriat H, Mas JL, Cabanis EA, Baudrimont M, Maciazek J, et al. Cerebral autosomal dominant arteriopathy with subcortical infarcts and leukoencephalopathy maps to chromosome 19q12. *Nat Genet* 1993;3(3):256-259.
3. Joutel A, Corpechot C, Ducros A, Vahedi K, Chabriat H, Mouton P, Alamowitch S, Domenga V, Cecillion M, Marechal E, Maciazek J, Vayssiere C, Cruaud C, Cabanis EA, Ruchoux MM, Weissenbach J, Bach JF, Bousser MG, Tournier-Lasserre E. Notch3 mutations in CADASIL, a hereditary adult-onset condition causing stroke and dementia. *Nature* 1996;383(6602):707-710.
4. Markus HS, Martin RJ, Simpson MA, Dong YB, Ali N, Crosby AH, Powell JF. Diagnostic strategies in CADASIL. *Neurology* 2002; 59(8):1134-1138.
5. Desmond DW, Moroney JT, Lynch T, Chan S, Chin SS, Mohr JP. The natural history of CADASIL: A pooled analysis of previously published cases. *Stroke* 1999; 30(6):1230-1233.
6. Dichgans M. Cerebral autosomal dominant arteriopathy with subcortical infarcts and leukoencephalopathy: Phenotypic and mutational spectrum. *J Neurol Sci* 2002 Nov 15;203-204:77-80 Review.
7. Santa Y, Uyama E, Chui DH, Arima M, Kotorii S, Takahashi K, Tabira T. Genetic, clinical and pathological studies of CADASIL in Japan: A partial contribution of notch3 mutations and implications of smooth muscle cell degeneration for the pathogenesis. *J Neurol Sci* 2003 Aug 15;212(1-2):79-84.
8. Dotti MT, Federico A, Mazzei R, Bianchi S, Scali O, Conforti FL, Sprovieri T, Guidetti D, Aguglia U, Consoli D, Pantoni L, Sarti C, Inzitari D, Quattrone A. The spectrum of Notch3 mutations in 28 Italian CADASIL. *J Neurol Neurosurg Psychiatry* 2005 May 76(5):736-738.
9. Lee YC, Yang AH, Liu HC, Wong WJ, Lu YC, Chang MH, Soong BW. Cerebral autosomal dominant arteriopathy with subcortical infarcts and leukoencephalopathy: Two novel mutations in the NOTCH3 gene in Chinese. *J Neurol Sci* 2006 Jul 15;246(1-2):111-115.
10. Peters N, Opherck C, Bergmann T, Castro M, Herzog J, Dichgans M. Spectrum of mutations in biopsy-proven CADASIL: implications for diagnostic strategies. *Arch Neurol* 2005;62:1091-1094.
11. O'Sullivan M, Jarosz JM, Martin RJ, Deasy N, Powell JF, Markus HS. MRI hyperintensities of the temporal lobe and external capsule in patients with CADASIL. *Neurology* 2001;56(5):628-634.
12. Uyguner ZO, Siva A, Kayserili H, Saip S, Altıntaş A, Apak MY, Albayram S, İşik N, Akman-Demir G, Tasyurekli M, Oz B, Wollnik B. The R110C mutation in Notch3 causes variable clinical features in two Turkish families with CADASIL syndrome. *J Neurol Sci* 2006;246(1-2):123-130.
13. Utku U, Celik Y, Uyguner O, Yuksel-Apak M, Wollnik B. CADASIL syndrome in a large Turkish kindred caused by the R90C mutation in the Notch3 receptor. *Eur J Neurol* 2002;9(1):23-28.
14. Tuominen S, Juvonen V, Amberla K, Jolma T, Rinne JO, Tuisku S, Kurki T, Marttila R, Poyhonen M, Savontaus ML, Viitanen M, Kalimo H. Phenotype of a homozygous CADASIL patient in comparison to 9 age-matched heterozygous patients with the same R133C Notch3 mutation. *Stroke* 2001;32(8):1767-1774.