

Demyelinizan Hastalık? Santral Sinir Sistemi Lenfoması? / Demyelinating Disease? Central Nervous System Lymphoma?

Ufuk Ergün,¹ Abidin Erdal,¹ Bahar Say,¹ Ruhat Karahan,² Levent İnan,¹ Figen Söylemezoğlu,³ Hakan Oruçkaptan⁴

¹Sağlık Bakanlığı Ankara Eğitim ve Araştırma Hastanesi Nöroloji Kliniği, ANKARA

²Sağlık Bakanlığı Abdurrahman Yurtaslan Ankara Onkoloji Eğitim ve Araştırma Hastanesi Psikiyatri Kliniği, ANKARA

³Hacettepe Üniversitesi Tıp Fakültesi Patoloji Ana Bilim Dalı, ANKARA

⁴Hacettepe Üniversitesi Tıp Fakültesi Beyin Cerrahisi Ana Bilim Dalı, ANKARA

ABSTRACT

Demyelinating Disease? Central Nervous System Lymphoma?

Scientific background: Primary lymphomas of the central nervous system (CNS) consist of about 1% of brain tumors. Primary central nervous system lymphoma (PSSSL) is a non-Hodgkin's lymphoma restricted to the nervous system. Many diseases of the CNS like MS, metastatic or primary brain tumors, PSSSL, infections and acute disseminated encephalomyelitis may be indistinguishable clinically and/or radiologically. Detailed functional imaging techniques like MRS, perfusion MR imaging studies and brain biopsy can help in the differential diagnosis of neoplastic compared with demyelinating lesions. Corticosteroids should be avoided before diagnostic biopsy, due to their cytolytic effects on malignant cells.

Case and conclusion: We presented a thirty three years old female presented with right hemiparesis, aphasia and with imaging features resembling demyelinating disease or intracranial mass lesion. Due to some special features of diagnostic process and serial imagings of the case, we presented her with review of the related literature.

Keywords: lymphoma, central nervous system, demyelinating lesion, differential diagnosis

Yazışma Adresi/Address for Correspondence:

Ufuk Ergün
Sağlık Bakanlığı Ankara Eğitim ve Araştırma Hastanesi
Nöroloji Kliniği, ANKARA
ufukergun@yahoo.com

Dergiye Ulaşma Tarihi/Received: 24.12.2007
Kesin Kabul Tarihi/Accepted: 30.12.2007

ÖZET

Bilimsel zemin: Primer santral sinir sistemi lenfomaları (PSSSL), beyin tümörlerinin yaklaşık %1'ini oluşturur. PSSSL, santral sinir sistemine sınırlı bir non-Hodgkin lenfoma türüdür. Santral sinir sisteminin birçok hastalıkları ile (MS, metastatik ya da primer beyin tümörleri, ADEM) benzer bulguları nedeniyle klinik ve/veya görüntüleme olarak ayırt edilemeyebilir. MRS ve perfüzyon MR gibi ayrıntılı fonksiyonel görüntülemeler, neoplazi ile demyelinizan hastalık ayırımında yardımcı olabilir. Tanısal biyopsiden önce, malign hücrelere sitolitik etkisinden dolayı, kortikosteroidden kaçınılmalıdır.

Olgu ve yorum: Sağ hemiparezi ve afazi ile başvuran, görüntüleme bulguları, demyelinizan hastalık ya da intrakranyal kitleyi andıran 33 yaşında bir kadın hasta sunulmaktadır. Tanı süreci ve ardışık görüntülemelerdeki bazı özellikleri nedeniyle olgu, ilgili literatürün gözden geçirilmesiyle birlikte sunulmuştur.

Anahtar kelimeler: lenfoma, santral sinir sistemi, demyelinizan lezyon, ayırıcı tanı

GİRİŞ

Primer santral sinir sistemi lenfoması (PSSSL), sistemik tutulum olmaksızın santral sinir sisteminde ortaya çıkan, ekstra nodal bir non-Hodgkin lenfoma türüdür. PSSSL, en sık intrakranyal kitle şeklinde ortaya çıkar. Nadiren diffüz periventriküler lezyonlar, üveal tutulum ve spinal kitle şeklinde de ortaya çıkabilir. Leptomeningeal tutulum ise, relapsta sık görülür.^{1,2} Nörogörüntüleme; olguların hemen hepsinde belirgin kontrastlanma vardır.³ Ama immün baskılanması olan hastalarda kontrastlanma görülmeyebilir.² PSSSL, yüksek derecede proliferatif natürde olduğu için, primer tedaviye tam küratif yanıt verebilir. Küratif amaçlı bir tedavi sonrasında halen kontrastlanan lezyonlar varsa, parsiyel yanıtın söz edilir.² Sistemik lenfoma tedavisinde kullanılan rejimler, PSSSL'de kan-beyin bariyeri bozulmuş olduğu için etkisizdirler. PSSSL'de, kemoterapi (methotrexate) ve tüm beyin radyoterapi kullanılır.⁴ PSSSL, santral sinir sistemini tutan başka hastalıklarla benzer radyolojik, klinik ve laboratuvar bulguları gösterebilir. Bu nedenle diğer bazı nörolojik hastalıklar (demyelinizan ya da enfeksiyöz durumlar) daha öncelikle düşünüldüğünden, PSSSL tanısının sıklıkla geciktiği bildirilmektedir.⁵ Bu durumlarda tek alternatif tanılama yöntemi, beyin biyopsisidir. PSSSL'de erken tanı prognozu etkiler.

Literatürde; hem MS şeklinde sunulan PSSSL olgularından, hem de intrakranyal kitle şeklinde sunulan MS olgularından bahsedilmektedir.⁵ Bildirdiğimiz olgu, demyelinizan hastalıktan ayırım süreci, ardışık görüntülemelerle izlemi ve diğer laboratuvar bulguları nedeniyle sunulmaya değer bulunmuştur.

OLGU

33 yaşında, Ankara dışından gelen kadın hasta, 4 ay önce başlayan sağ hemiparezi ve konuşma bozukluğu nedeniyle bulunduğu şehirde yatırılarak izlenmiştir. Kranyal CT (Şekil 1a), MR (Şekil 1b) ve LP yapılmıştır. BOS bulguları normal bulunmuştur. 2 ay sonra, "Demyelinizan hastalık? Intrakranyal kitle?"

tanılarıyla Ankara'ya getirilmiş, kranyal MR tekrarlanmış (Şekil 2a, b, c, d) ve kliniğimize başvurmuştur.

Nörolojik muayenede; sağ hemiparezi (2/5), mikst afazi, sağda Babinski (+) vardı. VEP normal sınırlarda bulundu. Üveit nedeniyle göz konsültasyonu yapıldı, vitreal tap önerilmedi.

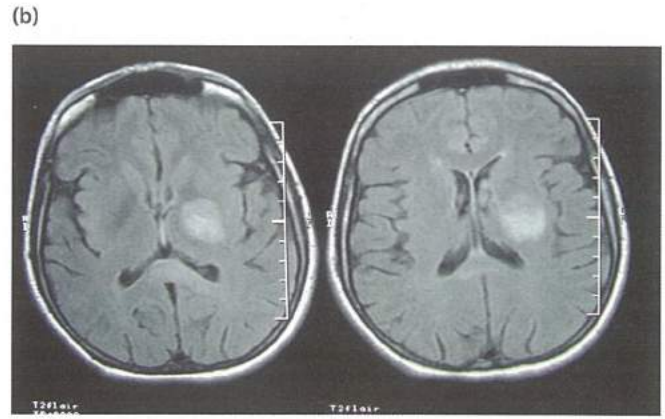
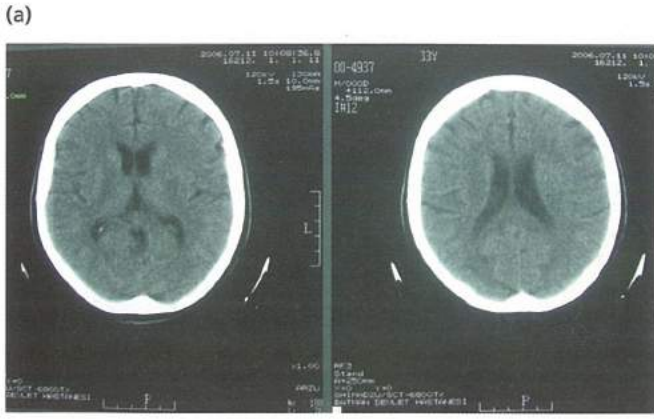
Hastanın yatışından yaklaşık on gün sonra, bilinç düzeyinde bozulma olması üzerine kranyal MR (Şekil 3a, b, c, d, e), MRS (Şekil 4a, b) ve perfüzyon MR (Şekil 5) yapıldı. Hastanın kliniğimizde izlemi süresince, kitlenin yaygın ödemi ve büyüklüğü nedeniyle LP tekrarından kaçınıldı.

Kranyal MR: Sol bazal ganglia düzeyinden başlayarak verteks düzeyine dek ventrikül komşuluğunda uzanan, T1'de hafif hemorajik transformasyon gösteren, kontrast madde sonrası çevresel ve inkomplet tarzda boyanan, çevresi ödemli lezyon; korpus kallosum korpus-splenium kesiminde yama tarzında; T2'de hiperintens lezyonlar, sağ frontalde subkortikal beyaz cevher içerisinde fokal milimetrik T2 hiperintens lezyonlar, ılımlı serebral ve serebellar atrofi ve sağ frontalde menenjiom gözlemlendi (Şekil 3a, b, c, d, e).

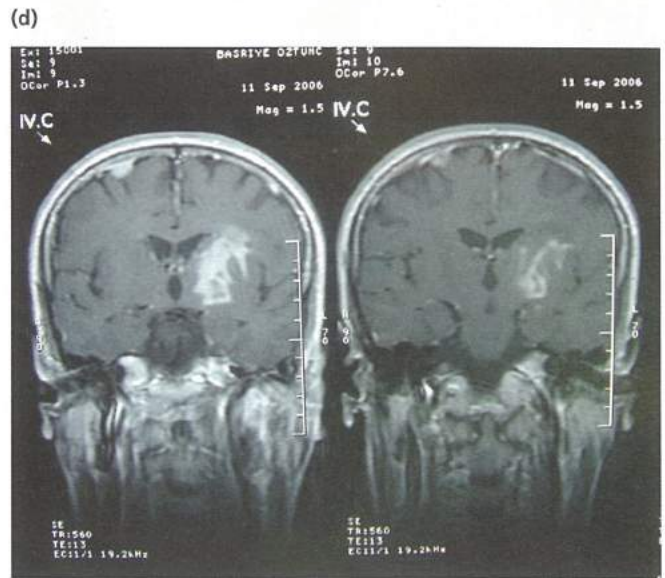
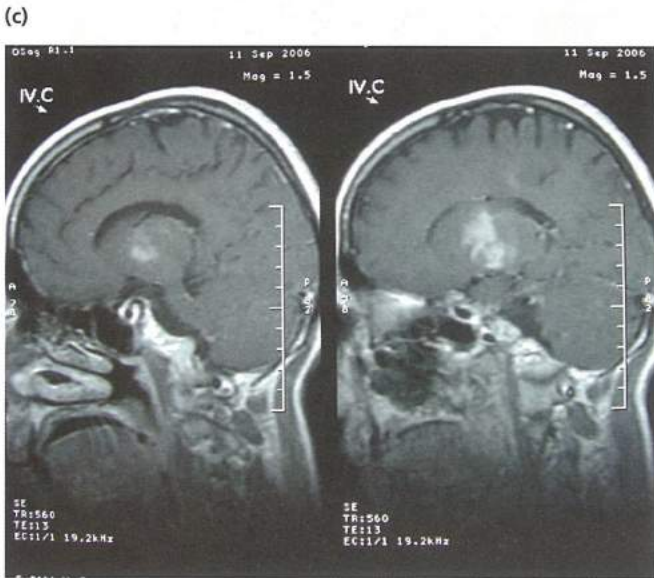
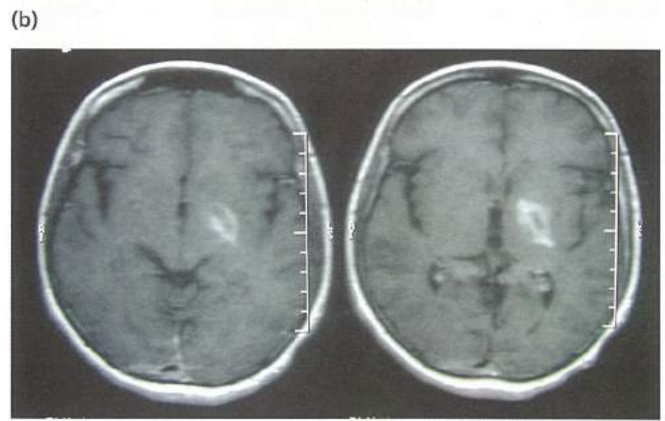
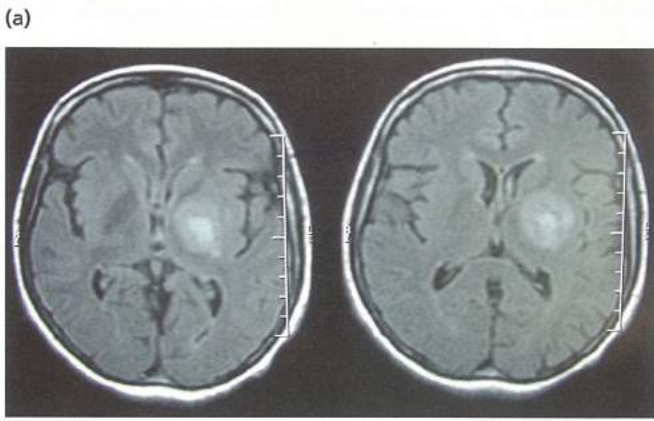
Kranyal MRS: Kolin ve laktat, dominant metabolitler olup, beyin dokusu metabolitlerinde nekroz ile uyumlu azalma gözlemlendi. NAA/kolin oranı 0.26 bulundu. (Şekil 4).

Perfüzyon MR: Kitlenin kalın duvar içeren alt medial yüzünde kan hacim haritalarında hipervasküler yapıyı destekleyen belirgin artış, kitle içinde ise azalma gözlemlendi (Şekil 5).

Intrakranyal kitlenin ekarte edilmesi amacıyla Hacettepe Üniversitesi Tıp Fakültesinde stereotaksik beyin biyopsisi yapıldı. Biyopsi, kitlenin superosantral kesiminden alındı (Şekil 6). Biyopsi öncesinde herhangi bir tedavi verilmedi. Biyopsiden sonra, patoloji sonucu beklenirken, bilinç düzeyindeki kötüye gidiş ve üçüncü sinir tutulumunun eklenmesi



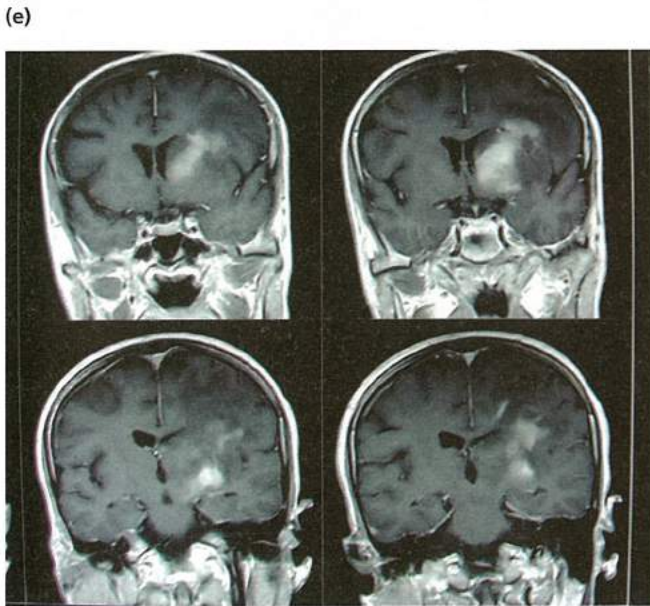
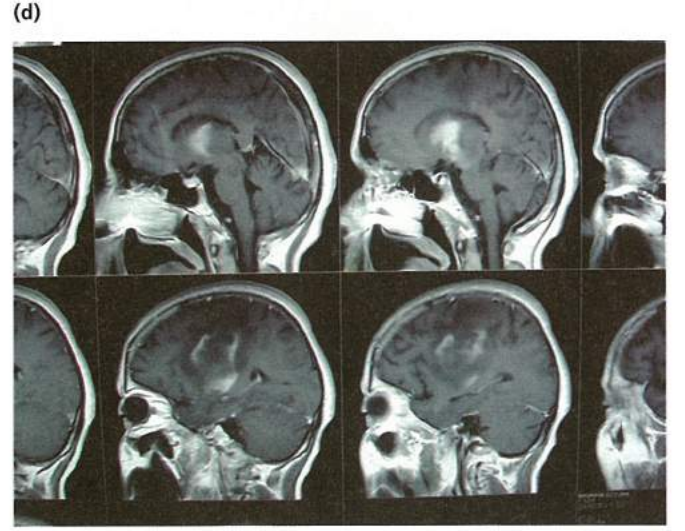
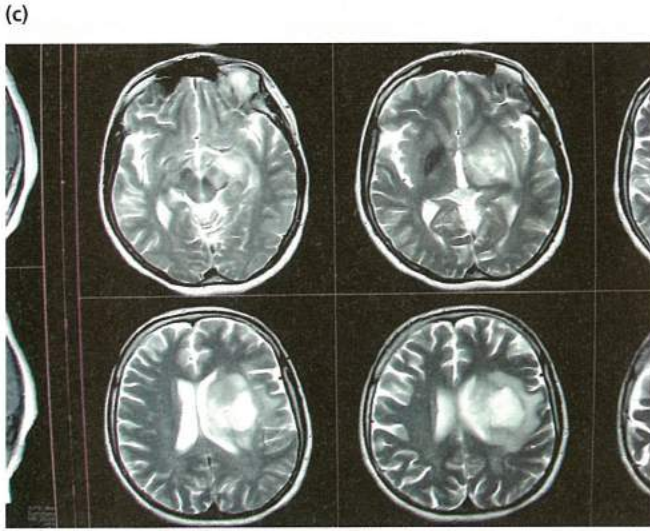
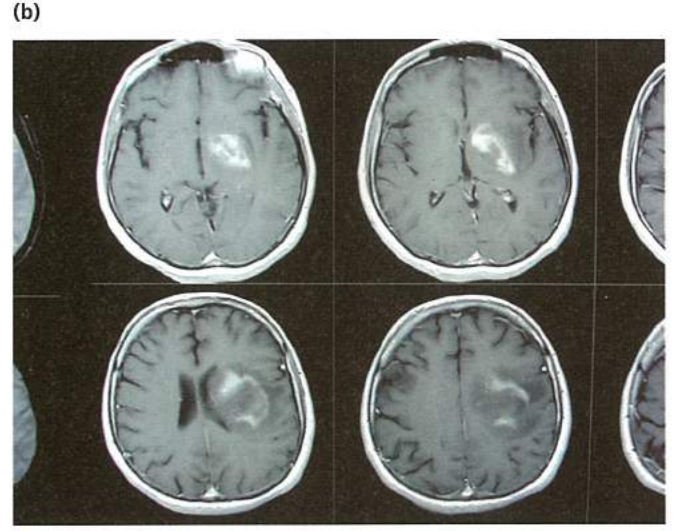
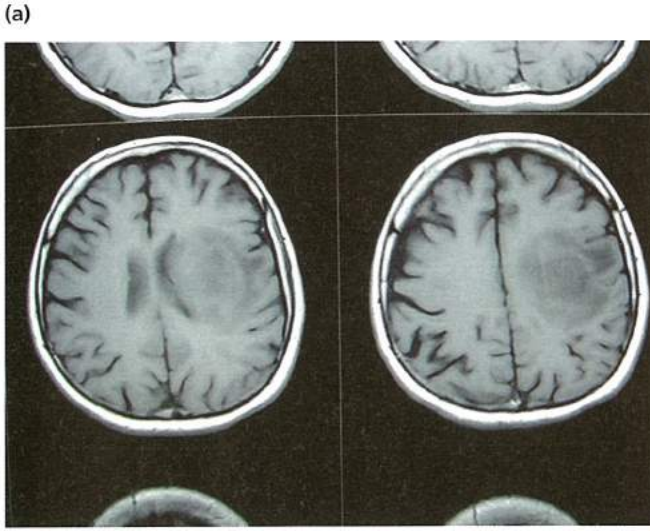
Şekil 1a, b. Hastanın ilk başvuru merkezinde çekilen görüntüleri. (a) Kranyal CT (11.07.2007), (b) kranyal MR - T2 flair (14.08.2007)



Şekil 2a, b, c, d. Tekrarlanan kranyal MR (11.09.2007). (a) T2 flair, (b) kontrastlı T1, (c) kontrastlı sagittal T1, (d) kontrastlı axial T1

nedeniyle, hastaya 7 gün, 1 g/gün puls steroid tedavisi verildi. Steroid sonrası çekilen kontrol kranyal MR'da; lezyonda gerileme yerine, ilk görüntülemelere göre hızlı bir progresyon vardı. Kitlenin ödeminin frontoparietal alanda ve

sentrum semiovalede arttığı ve infiltrasyonun aşağıya uzanarak sol serebral pedinküle, sol hipotalamusa ve sol optik traktusa yayıldığı, boyanmasının yama tarzında olup artış gösterdiği gözlemlendi (Şekil 7a, b, c, d).



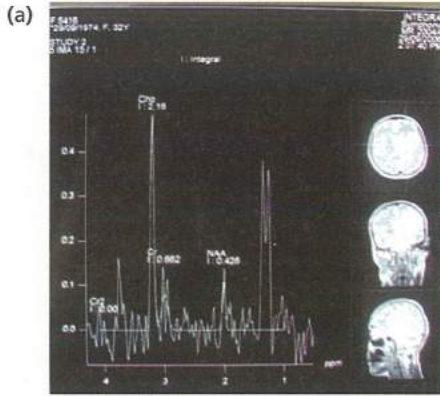
Şekil 3a, b, c, d, e. Hastanın klinik takibinde çekilen kranyal MR (29.09.2007)

Hastada primer malignite taraması için yapılan abdominal ve torakal CT normal bulundu. Toxo, Lyme ve vaskülit belirteçleri (-) bulundu.

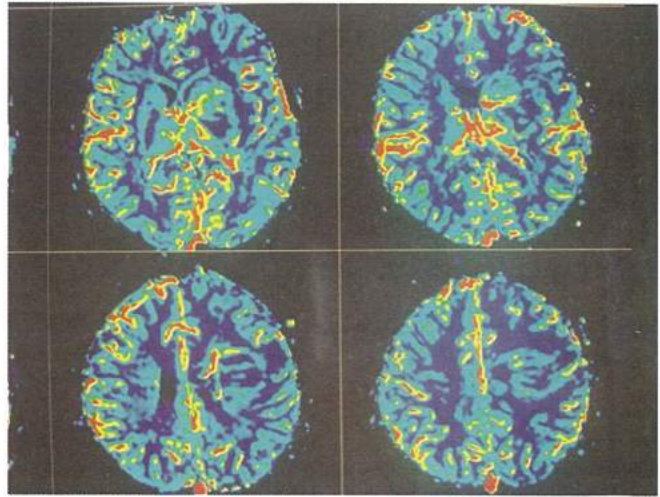
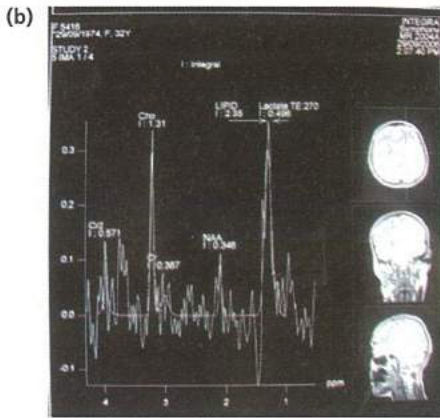
Patoloji sonucu

Malign lenfoma (B immünofenotip) - damar çevrelerinde yoğunlaşan, bir kısmı CD20 ve CD79a; bir kısmı CD3 (+) lenfoid hücre popülasyonu izlenmektedir. Lenfoid infiltrasyonun klonal nitelikte olmamakla birlikte, özellikle parankimal infiltrasyonu oluşturan CD20 ve CD79a ekspres eden hücrelerin ileri derecede iri ve atipik görünümlü olduğu ve yüksek Ki-67 proliferasyon indeksi gösterdiği dikkati çekmiştir (Şekil 8).

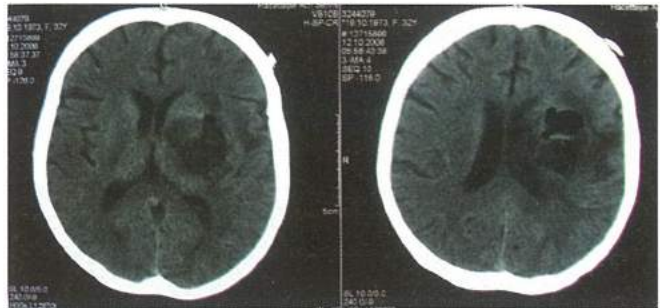
Hasta Radyasyon Onkolojisi Bölümünce takibe



Şekil 4. MR Spektroskopisi (29.09.2006)



Şekil 5. Perfüzyon MR (29.09.2006)



Şekil 6. Biyopsi sonrası kranyal CT (12.10.2006)

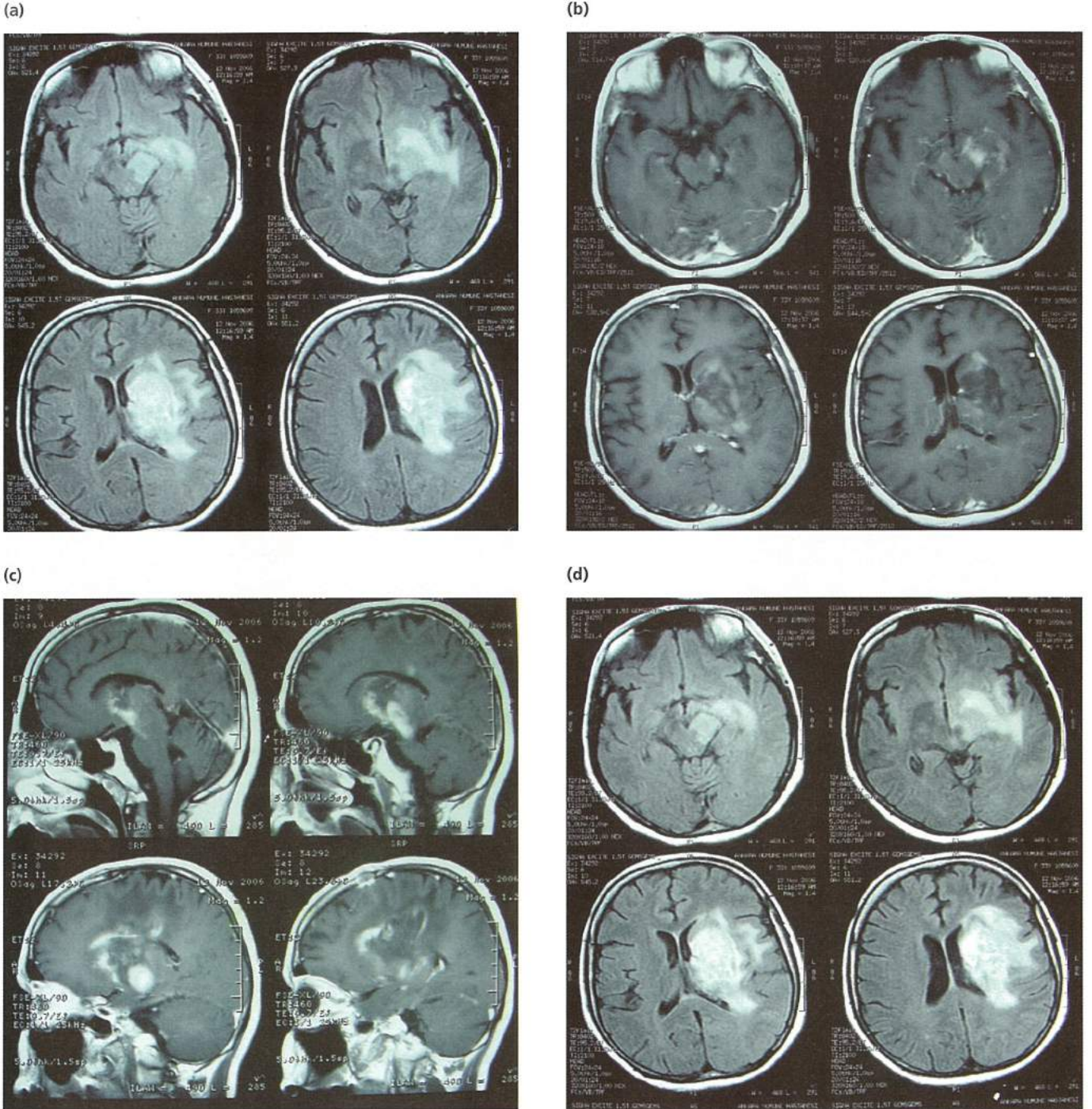
alındı. Radyoterapi sonrası tekrarlanan kranyal MR'da, lezyonun gerilediği, nekrozun belirginleştiği ve atrofi geliştiği gözlemlendi (Şekil 9a, b).

TARTIŞMA

PSSSL, tüm beyin neoplazmları içinde %1 kadar görülür ve malign neoplazmların ise %1-2'sini oluşturur.⁶ PSSSL'lerin çoğu B hücreli non Hodgkin lenfoma olup; göz, leptomeninksler ya da beyin parankimini tutabilirler. PSSSL çoğunlukla immün baskılanması olan hastalarda görülmekle birlikte, son 20 yılda, immün baskılanması olmayanlarda da PSSSL tanısının yaklaşık 3,5 kat arttığı bildirilmektedir.⁴ PSSSL; sıklıkla mental durum değişikliği, baş ağrısı ya da nöbetler, fokal nörolojik bulgular ve periventriküler yerleşimli kontrast tutan, steroide duyarlı lezyonlarla birlikte ortaya çıkar.⁷ Genellikle semptomların başlamasından 3 ay kadar sonra PSSSL tanısı konulmuş olur. PSSSL nadiren,

demyelinizan hastalık özellikleriyle başlayabilir ve tanı süresi 3-8 yıla kadar uzayabilir.⁸

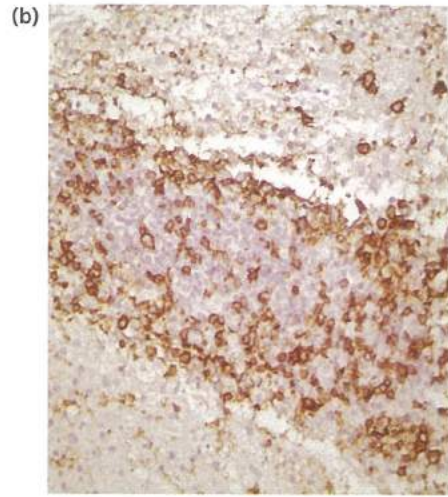
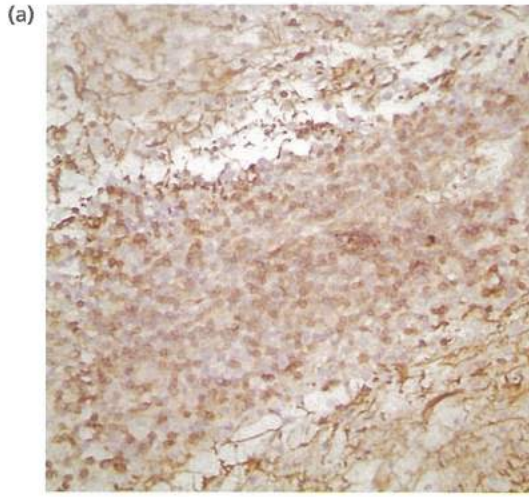
PSSSL'de, parankimal lezyonlar sıklıkla, ventriküle ya da endependimal yüze yakın yerleşirler, daha az sıklıkla ise infratentoryal yerleşimlidirler. Primer beyin sapından köken alan PSSSL ise çok nadir olup çoğu T hücre kökenlidir.⁹ PSSSL'nin radyolojik görünümü tipik olarak, klinik görünümünden çok daha ağır derecededir.¹⁰ Bu durum sunduğumuz olgu için de retrospektif olarak bakıldığında geçerli bir ipucu olarak değerlendirilebilir. Genel olarak MR görüntülemeyle bir lezyonun kontrast tutulum şekli, lezyon natürünün ayırımı için değerlidir. Demyelinizan lezyonlar, "açık halka (open ring)" ya da "inkomplet halka bulgusu (incomplete ring sign)" oluşturabilirler. Kalın ve düzensiz periventriküler tutulumun ise, PSSSL için tipik olduğu bildirilmektedir.¹¹ Sunduğumuz olgunun MR'daki lezyon görüntülerinde kontrastlanma şekli, kesin



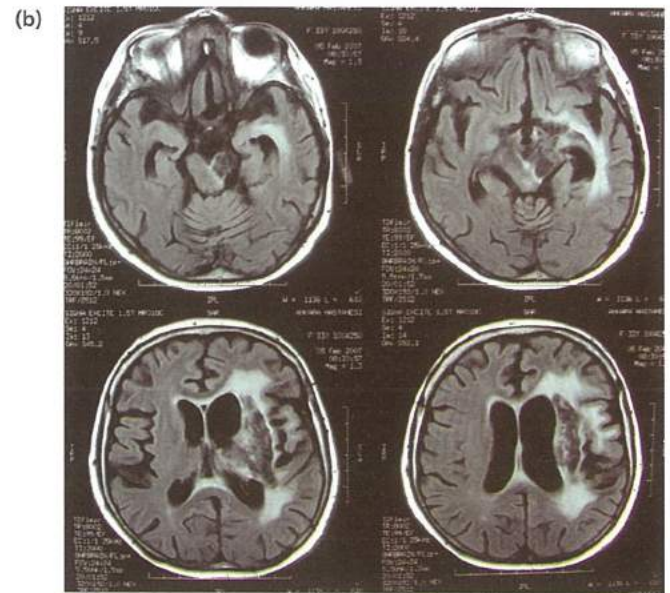
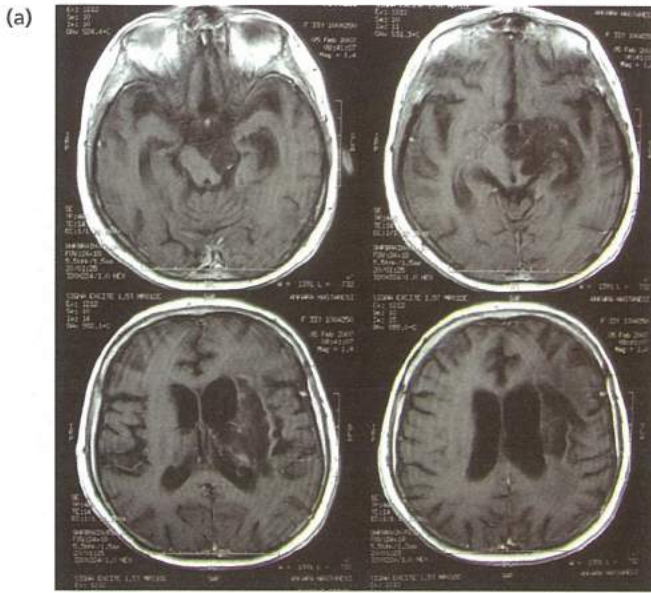
Şekil 7a, b, c, d. Biyopsi ve steroid sonrası kranyal MR (12.10.2006). (a) T2 flair, (b) kontrastlı T1, (c) kontrastlı sagittal T1, (d) T2 flair

tanı için ayırt edici olamamıştır. Literatürde; MR görüntülerindeki farklılıklar nedeniyle sunulan üç lenfoma olgusunda, hastalığın başlangıcında, kontrast tutulumu göstermeyen yoğun bir demyelinizasyon gözlendiğine dikkat çekilmiştir.¹² Serebral lenfoma; CT'de izodens ya da hafifçe hiperdens görülür ve kontrastlanması yoğun ve homojendir. PSSSL'nin MR görünümü ise; T1'de izo

ya da hafifçe hipointens, T2'de izo ya da hafifçe hiperintens olur. İmmün baskılanması olmayan hastaların %75'inde yoğun ve homojen kontrastlanma vardır. Lenfoma lezyonlarının; yüksek derecede sellüler, nükleus/stoplazma oranı yüksek ve su içeriği azalmış olup, sinyal intensitesi relatif olarak düşüktür ve difüzyon kısıtlaması görülür.^{8,13} İmmün baskılanması olan hastalarda ise; nekroza



Şekil 8a, b. Patoloji resimleri



Şekil 9a, b. Radyoterapi sonrası kranyal MR (05.02.2007)

bağlı olarak "halka" şeklindeki kontrastlanmanın sık görüldüğü bildirilmektedir.¹⁴ Bizim olgumuzda dikkat çeken noktalardan birisi de, immün baskılayıcı bir durum olmamasına rağmen, kontrastlanmanın halka şeklinde ve non homojen olmasıdır. Olgunun perfüzyon MR görüntüleri, literatürle uyumludur, ancak ayırt edici değildir.

Literatürde; PSSSL ile birlikte tanımlanan Lyme hastalığı ve progresif multifokal lökoensefalopati olguları nedeniyle, "enfeksiyöz ajanın başlattığı lenfositik proliferasyonun, neoplazi ile sonuçlandığı" yorumu yapılmıştır. Ayrıca MS ile lenfoma/lösemi

arasında olası bir epidemiyolojik birliktelikten de söz edilmektedir.^{8,15} 1974-1989 yılları arasında rapor edilen sınırlı sayıda olguda; PSSSL ve MS birlikteliği vurgulanmıştır.¹⁵ PSSSL olgularında rapor edilen yaygın demyelinizasyonun nedeni ile ilgili farklı bir açıklama ise; bu durumun paraneoplastik sürecin bir parçası olabileceği şeklindedir.¹⁶ PSSSL'deki demyelinizan lezyonlar, histolojik olarak bile MS lezyonlarından ayırt edilemeyebilir.^{15,17} Proton MRS, demyelinizan hastalık ve PSSSL ayırımında yardımcı olabilir. MRS'de; MS plaklarında NAA konsantrasyonları düşer (nöroaksonal hasar göstergesi), Cho ve Ins konsantrasyonları yükselir

(glial proliferasyon göstergesi), lipid sinyali ise hafifçe artar. PSSSL'de ise; belirgin derecede NAA düşüklüğü, Cho ve Ins yükselmesi görülür.¹⁷ Sunduğumuz olguda da MRS benzer bulgular göstermiştir. Literatürde sunulan olgulardan yola çıkılarak, görüntüleme bulgularıyla PSSSL'nin ayırıcı tanısında düşünülmesi gereken durumlar şöyle özetlenebilir:

- İmmün baskılanması olmayan hastada, corpus callosumu infiltre eden homojen lezyon varsa → PSSSL, glioma, metastaz, fokal demyelinasyon
- Diffüz periventriküler lezyon varsa → PSSL, MS
- İmmün baskılanması olan hastada (HIV+), multipl halka şeklinde kontrastlanan lezyon varsa → PSSSL, Toxoplazmosis

PSSSL hastalarının yaklaşık %20'sinde, genellikle tanı konulmasından birkaç ay önce göz tutulumu vardır. Bu nedenle vitroz sıvıda malign hücrelerin gösterilmesi ile beyin biyopsisi yapılmadan tanı konulabilir.¹⁸ Sunduğumuz olguda üveit nedeniyle göz konsültasyonu yapılmış, ancak çok az sayıda hücre olduğu için tanıya katkısı olmayacağı düşünülerek vitreal tap önerilmemiştir. Literatürde sunulan; bilateral üveit ve beyaz cevherde multipl, kontrastlanmayan lezyonları olan 35 yaşında bir kadın hasta, 30 ay sonra PSSSL tanısı almıştır. Bu olgu için; biyopside gözlenen lenfositik infiltratın, malign B hücre popülasyonuna dönüşmüş olabileceği yorumu yapılmış ve PSSSL'nin, demyelinizan bir hastalık olarak başlayabileceği vurgulanmıştır.¹⁵

İmmün baskılanması olmayan hastalarda, muhtemelen tümöre karşı gelişen hücrel immün yanıt nedeniyle PSSSL'de spontan gerileme olabileceği rapor edilmiştir.¹⁹ Benzer durum, organ transplantı hastalarında ortaya çıkan lenfoma için de gösterilmiştir.²⁰ PSSSL'nin spontan olarak gerilemesi, MS ile karışmasına neden olabilir.^{21,22} İmmün baskılanması olmayan hastalarda PSSSL'nin daha çok 60-70 yaşları arasında görüldüğü bildirilmektedir.²³ Olgumuz, immün baskılanması olmamasına rağmen, genç yaşta ortaya çıkan bir lenfoma olgusudur.

Steroid tedavisi, malign lenfositler için sitotoksik olduğundan dolayı, kısa süreli bile olsa PSSSL'nin gerilemesine hatta yok olmasına neden olabilir.^{23,24} Medline taramasında; steroidle "ortadan yok olan" intrakranyal lezyonu olan 78 hastanın 40 tanesinin PSSSL, 30 tanesinin MS ve 2 tanesinin ise nörosarkoidoz tanısı almış olduğu bildirilmektedir.²⁵ Sunduğumuz olgunun ise steroide yanıtızsız olması nedeniyle tanı sürecinde katkısı olmamıştır.

Eğer PSSSL şüphesi için biyopsi yapılacaksa, tanıyı zorlaştırmaya ya da tanı konulamamasına yol açabileceği için, steroid tedavisinden önce planlanması önerilmektedir.^{26,27} Sunduğumuz olguda biyopsi, steroid tedavisinden önce yapılmıştır. Ayrıca, PSSSL ile MS ayırıcı tanısı gerekiyorsa, fazla miktarda BOS alınıp sitolojik çalışmaların tekrar tekrar yapılması önerilmektedir.²⁸

Olguyu yeniden gözden geçirdiğimizde; genç bir kadın hastanın, akut ya da subakut başlangıçlı bir nörolojik tutulumla başvurması ve görüntüleme bulguları demyelinizan hastalık için destekleyici olmakla birlikte, BOS çalışması ve VEP destekleyici olmamıştır. Ayrıca, BOS'da IgG düzeyi artışı ve oligoklonal band görülmesinin MS için spesifik olmadığı ve PSSSL'de de bulunabileceği bildirilmiştir.^{29,30} Yaşı ve immün baskılanması olmaması da PSSSL için uyumlu değildir. Sunduğumuz olgu, steroidden fayda görmemiştir. Ayrıntılı ve ardışık yapılan görüntüleme çalışmaları da tanı sürecine büyük ölçüde katkıda bulunmakla birlikte, literatürden bazı farklılıklar göstermiştir. Tanı biyopsi ile kesinleşmiş ve radyoterapi sonrası lezyonun nekroze olup sınırlandığı gösterilmiştir.

Serebral lenfoma nadir bir hastalık olsa da, nörogörüntüleme çalışmalarında başlıca beyaz cevheri tutan lezyonu olan hastalarda, klinik bulgular tümüyle destekleyici olmasa da, ayırıcı tanıda düşünülmesi gerektiği sonucuna varılmıştır.

Teşekkür

Olguya katkılarından dolayı; Sn. Prof. Dr. Rana Karabudak, Sn. Doç. Dr. Şeref Demirkaya ve Sn. Prof. Dr. Ayşenur Cila'ya teşekkür ederiz.

KAYNAKLAR

1. Jellinger KA, Paulus W. Primary central nervous system lymphomas—an update. *J Cancer Res Clin Oncol* 1992;119:7–27.
2. Thurnher MM, Rieger A, Kleibl-Popov C, et al. Primary central nervous system lymphoma in AIDS: a wider spectrum of CT and MRI findings. *Neuroradiology* 2001;43:29–35.
3. 115. Buhning U, Herrlinger U, Krings T, Thiex R, Weller M, Kuker W. MRI features of primary central nervous system lymphomas at presentation. *Neurology* 2001;57:393–396.
4. Plotkin SR. Update on primary central nervous system lymphoma. *Curr Opin Neurol* 2005;18(6):645–653.
5. Hunt MA, Jahnke K, Murillo TP, Neuwelt EA. Distinguishing primary central nervous system lymphoma from other central nervous system diseases: a neurosurgical perspective on diagnostic dilemmas and approaches. *Neurosurg Focus* 2006;21 (5):E3.
6. Villegas E, Villa S, Lopez-Guillermo A, et al. Primary central nervous system lymphoma of T-cell origin: description of two cases and review of the literature. *J Neurooncol* 1997;34:157–61.
7. O'Neill BP, Illig JJ. Primary central nervous system lymphoma. *Mayo Clin Proc* 1989;64:1005–20.
8. Ayuso-Peralta L, Ortí-Pareja M, Zurdo-Hernández M, Jiménez-Jiménez FJ, Tejero-Martínez J, Ricoy JR, de la Lama A, Bernardo, AI. Cerebral lymphoma presenting as a leukoencephalopathy. *J Neurol Neurosurg Psychiatry*. 2001;71(2), 1:243–246.
9. Murray K, Kun L, Cox J. Primary malignant lymphoma of the central nervous system: results of treatment of 11 cases and review of the literature. *J Neurosurg* 1986;65:600–7.
10. DeAngelis LM. Primary central nervous system lymphoma. *J Neurol Neurosurg Psychiatry* 1999;66:966–701.
11. Smirniotopoulos JG, Murphy FM, Rushing EJ, Rees JH, Schroeder JW. Patterns of contrast enhancement in the brain and meninges. *Radiographics*. 2007;27(2):525–51.
12. Castelnovo GJ, Le Bayon A, Fromont A, Bouly S, Campello C, Moreau T, Giroud M, Labauge PN. Extensive Demyelination Mimicking MS Revealed Primary CNS Lymphoma. A Case Report of 3 Observations. *Neurology* 2004;62(7) Supplement S5, p A232.
13. Roman-Goldstein SM, Goldman DL, Howieson J, et al. MR in primary CNS lymphoma in immunologically normal patients. *AJNR Am J Neuroradiol* 1992;13:1207–1213.
14. Cordoliani YS, Derosier C, Pharaboz C, et al. Primary cerebral lymphoma in patients with AIDS: MR findings in 17 cases. *AJR Am J Roentgenol* 1992;159:841–847.
15. Brecher K, Hochberg FH, Louis DN, de la Monte S, Riskind P. Case report of unusual leukoencephalopathy preceding primary CNS lymphoma. *J Neurol Neurosurg Psychiatry* 1998;65(6):917–920.
16. Jaster JH, Dohan FC, O'Brien TF. Demyelination in the brain as a paraneoplastic disorder: candidates include some cases of seminoma and central nervous system lymphoma. *J Neurol Neurosurg Psychiatry* 2002;73(3):352.
17. Kuhlmann T, Schröter A, Dechent P, Weber F, Rustenbeck HH, Füzesi L, Brück W, Ehrenreich H, Frahm J. Diagnosis of a multifocal B cell lymphoma with preceding demyelinating central nervous system lesions by single voxel proton MR spectroscopy. *J Neurol Neurosurg Psychiatry* 2001;70(2), 1:259–262.
18. Cahill MT, Stancu M, Arroyo JG. Ataxia and vision loss: flow cytometric diagnosis of primary central nervous system lymphoma *Br J Ophthalmol* 2002;86:246–247.
19. Lucchinetti CF, Kinnel DW, Lennon VA. Paraneoplastic and oncologic profile of patients seropositive for type-1 antineuronal nuclear antibodies. *Neurology* 1998;50:652–7.
20. Starzl TE, Porter KA, Iwatsuki S, et al. Reversibility of lymphomas and lymphoproliferative lesions developing under cyclosporin-steroid therapy. *Lancet* 1984;17:583–7.
21. Kuroda Y, Kawasaki T, Haraoka S, et al. Autopsy report of primary CNS-B-cell lymphoma indistinguishable from multiple sclerosis: diagnosis with immunoglobulin gene rearrangements analysis. *J Neurol Sci* 1992;111:173–9.
22. DeAngelis LM. Primary central nervous system lymphoma imitates multiple sclerosis. *J Neurooncol* 1990;9:177–81.
23. DeAngelis LM, Yahalom J, Thaler HT, et al. Combined modality therapy for primary CNS lymphoma. *J Clin Oncol* 1992;10:635–43.
24. Hochberg FH, Miller DC. Primary central nervous system lymphoma. *J Neurosurg* 1988;68:835–53.
25. Bromberg EC, Siemers MD, Taphoorn JB. Is a vanishing tumour always a lymphoma? *Neurology* 2002;59(5), 10:762–764.
26. Shams PN, Waldman A, Plant GT. B Cell lymphoma of the brain stem masquerading as myasthenia. *J Neurol Neurosurg Psychiatry* 2002;72:271–273.
27. Gleissner B, Siehl J, Korfel A, Reinhardt R. CSF evaluation in primary CNS lymphoma patients by PCR of the CDR III IgH genes. *Neurology* 2002;58(3), 12 :390–396.
28. Balmaceda C, Gaynor JJ, Sun M, Gluck JT, DeAngelis LM. Leptomeningeal tumor in primary central nervous system lymphoma: recognition, significance, and implications. *Ann Neurol* 1995;38:202–209.
29. Bogdahn U, Bogdahn S, Mertens HG, Dommasch D, Wodarz R, Wunsch PH. Primary non-Hodgkin's lymphomas of the CNS. *Acta Neurol Scand* 1986;73:602–614, 1986.
30. Herrlinger U, Schabet M, Bitzer M, Petersen D, Krauseneck P. Primary central nervous system lymphoma: from clinical presentation to diagnosis. *J Neurooncol* 1999;43:219–226.