

Karbonmonoksit İntoksikasyonuna Bağlı Geç Ensefalopati: Olgu Sunumu / Delayed Encephalopathy of Carbon Monoxide Intoxication: Case Report

Abidin Erdal, Gülnihal Kutlu, Tuğba Tunç, Levent E. İnan
Sağlık Bakanlığı Ankara Eğitim ve Araştırma Hastanesi Nöroloji Kliniği, ANKARA

ABSTRACT

Delayed Encephalopathy of Carbon Monoxide Intoxication: Case Report

Scientific background: Carbon monoxide has been called a "great mimicker" and the clinical presentations may be nonspecific. For example; syncope, new-onset seizure, flu-like illness, headache, and chest pain. Delayed encephalopathy has also been seen in clinic.

Objective: We aimed to adduce delayed encephalopathy of carbon monoxide intoxication clinic variability in our case.

Case: Twenty-one years old, four months pregnant woman was admitted to our emergency room with confusion and diffuse rigidity. She was followed up in critical care unit of internal medicine because of CO intoxication which occurred six days ago and hyperbaric oxygen therapy was given. This case was hospitalized in neurology for delayed encephalopathy due to CO intoxication. Presented neurological examination at admission revealed disorientation and limited cooperation. The patient had rigidity especially left upper and lower extremities. Hoffman sign was positive and she had clonus sign on the left side. Deep tendon reflexes were hyperactive at the lower extremities. Cranial magnetic resonance imaging (MRI) revealed bilateral hypointensity at T1-weighted sequence and hyperintensity at T2-weighted and FLAIR sequences in basal ganglions. After one month, these findings were continued in cranial MRI, but partially improved.

Keywords: intoxication, parkinsonism, rigidity, carbon monoxide

Yazışma Adresi/Address for Correspondence:

Abidin Erdal
SB Ankara Eğitim ve Araştırma Hastanesi Nöroloji Kliniği Ulucanlar/ANKARA
Tel: 0312 595 35 88 Faks: 0312 466 36 26
abidin_erdal@yahoo.com

Dergiye Ulaşma Tarihi/Received: 12.03.2008

Revizyon İstenme Tarihi/Sent for Revision: 15.03.2008

Kesin Kabul Tarihi/Accepted: 22.03.2008

Neurological examination of patient during delivery was completely normal.

Conclusion: A lot of neurological signs and symptoms can be seen in carbon monoxide intoxication and white matter lesions which were observed in cranial magnetic resonance imaging correlated with patient's prognosis.

ÖZET

Bilimsel zemin: Karbonmonoksit "usta bir taklitçi" olarak adlandırılabilir ve klinik özgül olmayan, çeşitli tablolar şeklinde olabilir. Örneğin; senkop, yeni başlangıçlı epileptik nöbet, grip benzeri tablo, başağrısı, göğüs ağrısı gibi. Geç tip ensefalopati de klinikte görülebilen bir tablodur.

Amaç: Karbonmonoksit intoksikasyonuna bağlı geç tip ensefalopati görülen olgumuzda kliniğin ne kadar değişken olduğunu göstermeyi amaçladık.

Olgu: Yirmi bir yaşında, dört aylık gebe kadın hasta, acil servise konfüzyon ve yaygın rijidite ile başvurdu. Altı gün önce gelişen karbonmonoksit zehirlenmesi nedeniyle, hastanemiz dahiliye yoğun bakımında takip edilmisti ve hasta hiperbarik oksijen tedavisi almisti. Olgu karbonmonoksit intoksikasyonuna bağlı geç tip ensefalopati tablosu ön tanisiyla kliniğimize yatırıldı. Hastanın geliş nörolojik muayenesinde oryantasyonu yoktu ve kooperasyonu kısıtlıydı. Hastanın ayrıca sol üst ve alt ekstremitelerde daha belirgin olmak üzere tüm ekstremitelerinde rijidite vardı. Bilateral hoffman ve solda klonus pozitif olan hastada, derin tendon refleksleri alt

Anahtar kelimeler: intoksikasyon, parkinsonizm, rijidite, karbonmonoksit

ekstremitelerde hiperaktifti. Kranial manyetik rezonans görüntülemesinde (MRG), bazal ganglionlarda T1 ağırlıklı kesitlerde hipo, T2 ağırlıklı ve FLAIR kesitlerde hiperintens görünüm saptandı. Bir ay sonraki kranial MRG'de bulgular devam etmekteydi, fakat kısmen düzelmişti. Doğum yaptığı sırada hastanın nörolojik muayenesi tamamen normaldi.

Yorum: Karbonmonoksit intoksikasyonuna bağlı çok çeşitli nörolojik belirti ve bulgular görülebilmektedir ve hastaların kranial manyetik rezonans görüntülemelerindeki beyaz cevher değişikliklerinin yaygınlığı ile olguların prognozları ilişkilidir.

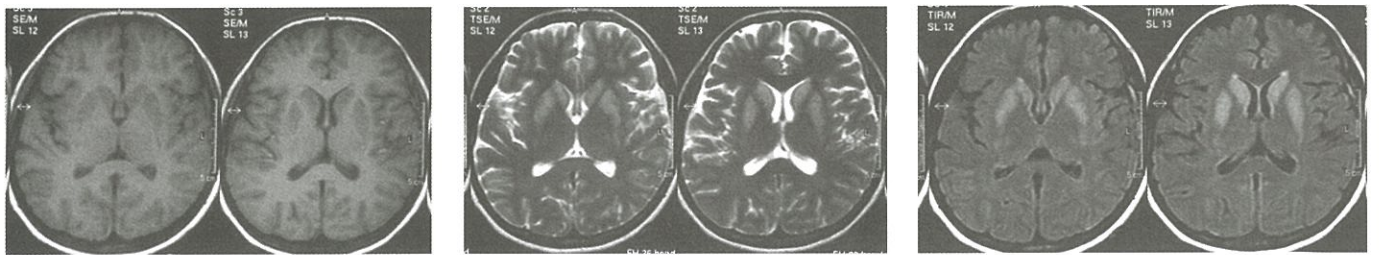
GİRİŞ

Tüm dünyada zehirlenme nedeniyle ölümlerin yarısından fazlasında neden karbonmonoksit (CO) intoksikasyonudur.¹ CO; renksiz, kokusuz, havadan hafif ve iritan olmayan bir gazdır. Karbon içeren fosil yakıtlarının tam yanmaması sonucu açığa çıkar.² CO intoksikasyonu genellikle kapalı ortamda yakılan mangal gibi ısıtıcılara veya baca donanımı uygun olmayan sobalara bağlı olarak kış aylarında rastlanılabilen bir durumdur. Ayrıca intihar girişimlerinde ve yangınlarda da görülebilir. CO "usta bir taklitçi" olarak adlandırılabilir.³ CO'ya bağlı intoksikasyonlarda klinik özgül olmayan, çeşitli tablolar şeklinde olabilir. Örneğin; senkop, yeni başlangıçlı epileptik nöbet, grip benzeri tablo, başağrısı, göğüs ağrısı gibi.³ Burada CO intoksikasyonuna bağlı geç tip ensefalopati olgusu sunulacaktır.

OLGU

Yirmi bir yaşında, dört aylık gebe kadın hasta, acil servise konuşamama, tüm vücutta kasılma ve bilinç bulanıklığı ile getirildi. Hastanın acil servise başvurusundan altı gün öncesinde banyoda CO zehirlenmesine maruz kaldığı, hastanemiz acil dahiliye yoğun bakımında beş gün takip edildiği ve

hiperbarik oksijen tedavisi aldığı öğrenildi. Hastanın acil servise ilk başvurduğunda nörolojik bakısında hafif konfüzyonu mevcuttu, bu durum yaklaşık 24 saat içinde düzeldi. Taburculuğu sırasında herhangi bir sorunu olmayan hastanın işitme kaybı ve hafif mental retardasyona neden olan menenjit sekeli bulunmaktaydı. Hastanın geliş nörolojik muayenesinde; genel durumu kötü, bilinci konfüze idi, oryantasyonu yoktu, kooperasyonu oldukça kısıtlıydı. Göz hareketleri her yöne serbestti, pupiller izokorik, direkt ışık reaksiyonu bilateral azalmıştı. İndirekt ışık reaksiyonu bilateral pozitif idi. Göz dibi normaldi. Fasial asimetrisi yoktu. Öğürme refleksi alınıyordu. Dört ekstremitesi de hareketli olan hastanın sol üst ve alt ekstremitelerde daha belirgin olmak üzere tüm ekstremitelerinde rijidite vardı. Bilateral hoffman ve solda klonus pozitif idi. Taban cilt refleksi bilateral fleksördü. Derin tendon refleksleri alt ekstremitelerde hiperaktifti. Serebellar ve duyu muayenesine koöpe olamadı. Hastanın CO intoksikasyonuna bağlı geç tip ensefalopati olduğu düşünülerek nöroloji servisine yatırıldı. Kadın hastalıkları ve doğum bölümünden konsültasyon istendi. Obstetrik ultrasonografisi yapıldı ve normal olarak değerlendirildi ve fetüs sağlığı açısından takibe alındı. Psikiyatri bölümünden anlamsız gülme ve ağlamaları (emosyonel instabilite) için konsültasyon istendi. Konversiyon, akut psikotik bozukluk düşünülmedi. Rutin kan tahlilleri normaldi. Hasta pirasetam 4x3 ampul tedavi ile izlenirken elektroensefalografisi (EEG) çekildi. Hastanın ilk yattığı dönemde çekilen EEG'si hafif serebral disfonksiyon şeklinde iken, nöroloji servisinde yatarken çekilen ve ilk EEG ile arasında sekiz gün olan ikinci EEG'de ağır derecede diffüz serebral disfonksiyon saptandı ve ilk EEG ile karşılaştırıldığında zemin aktivitesinde belirgin



Şekil 1a, b, c. Bilateral bazal ganglionlarda T1 ağırlıklı kesitlerde hipo T2 ağırlıklı ve FLAIR kesitlerde hiperintens görünüm

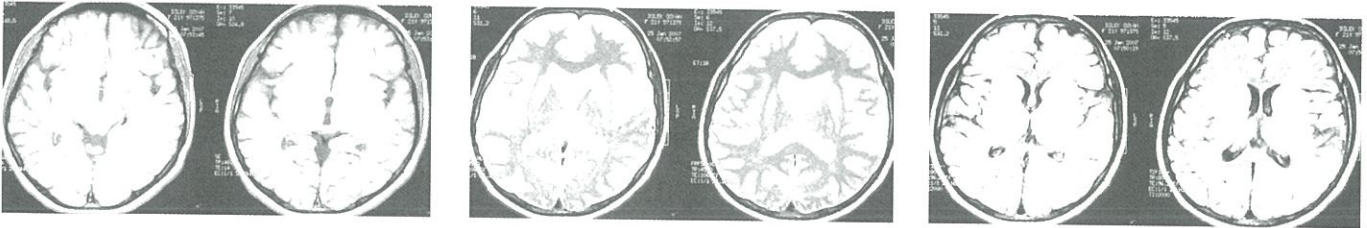
bozulma tespit edildi. Hastanın kraniyal manyetik rezonans görüntülemesinde (MRG), bilateral bazal ganglionlarda T1 ağırlıklı kesitlerde hipo T2 ağırlıklı ve FLAIR kesitlerde hiperintens (Şekil 1a, b, c) görünüm ve sol putamen posteromedial düzleminde difüzyon kısıtlaması saptandı. Bu bölgeye yapılan manyetik rezonans spektroskopisi incelemesinde temel metabolit ve oranlarında değişiklik görülmedi. Hastanın izleminde yatışının yedinci gününde rijiditesi azaldı ve hasta ile kooperasyon kurulmaya başlandı, bu sırada hastanın oryantasyonu tamdı. On gün sonra hastanın rijiditesi azalmakla beraber devam ediyordu, bu sırada bilinç durumu tamamen düzelmişti, oral alımı tamdı ve taburcu edildi. Hastanın yaklaşık bir ay sonra yapılan kontrol kraniyal MRG'sinde; bilateral nükleus kaudatus kaput, korpus, putamen ve globus pallidusta simetrik T1A sekanslarda intermediate, T2A ve FLAIR sekanslarda hiperintens (Şekil 2a, b, c) sinyal değişikliği tespit edildi, ancak ilk MRG bulgularıyla karşılaştırıldığında bir miktar iyileşme mevcuttu. Hasta normal gebelik sürecini tamamlayarak normal spontan vajinal yolla sağlıklı bir bebek dünyaya getirdi. O sırada yapılan nörolojik muayenesi, menenjit sekeli olarak değerlendirilen işitme kaybı ve hafif mental retardasyon dışında normaldi.

TARTIŞMA

CO eksojen bir toksindir. Ancak bilirubin metabolizması sırasında hem, hemoksijenazla parçalanırken açığa biliverdin ve CO çıkar. Bu karboksihemoglobin (CO-Hb) seviyesini %1'in üstüne çıkarmaz. Hemolitik anemilerde ise CO-Hb düzeyi %3-4'e ulaşabilir. CO üç mekanizmayla toksik etkisini gösterir.³ Birincisi CO'nun hemoglobine bağlanıp oksihemoglobin yerini

alması, oksijen hemoglobin dissosiyasyon eğrisini sola kaydırması, hipoksi, iskemiye yol açmasıdır.³ CO'nun hemoglobine affinitesi oksijenden yaklaşık 200 kat daha fazladır.⁴ İkinci etkisi direkt selüler toksite yapmasıdır. Myoglobine bağlanıp iskelet kası ve miyokarda toksiteye neden olur. CO'nun myoglobine affinitesi oksijene göre 50 kat fazladır. Sitokroma bağlanıp oksidatif metabolizmayı bozar, serbest radikal oluşumunu sağlar ve metabolik asidoza yol açar. Guanilat siklaza etki ederek de ekstatör nörotransmitter salınmasına ve serebral vazodilatasyona neden olarak senkop ve nörolojik hasar yapar.³ Üçüncü etkisi ise nitrik oksit aktivitesini arttırmasıdır. Bu da vazodilatasyon ve senkopa yol açar, ayrıca serbest radikal oluşumunu arttırır. Beynin mikrovasküler yapılarında lökosit adezyonu oluşur, serbest radikaller oksidatif hasar meydana getirir. Tüm bu etkilerle de geç dönemde beyindeki lipid peroksidasyonunu sağlamaktadır.³ Sonuçta da erken ve geç dönem CO intoksikasyon kliniği oluşmaktadır.

CO intoksikasyonu ile ilgili belirti ve bulgular hafif, orta, ağır olarak sınıflandırılabilir. Baş ağrısı, bulantı, kusma, dizziness, bulanık görme hafif; konfüzyon, senkop, göğüs ağrısı, dispne, güçsüzlük, taşikardi, takipne, rabdomyolizis orta; disritmiler, hipotansiyon, myokardiyal iskemi, kardiyak arrest, nonkardiyak pulmoner ödem, nöbet ve koma ağır grubu oluşturur.³ Hastanın kliniği CO intoksikasyonunun derecesine bağlıdır. Bizim olgumuzda olduğu gibi CO intoksikasyonu sonrası 1-4 haftalık latans periyottan sonra gecikmiş nörolojik bozulma görülebilir.⁶ Choi'nin serisinde CO intoksikasyonluların %3'ünde, hastaneye yatırılan CO intoksikasyonluların ise %12'sinde gecikmiş nörolojik bozulma görülmüştür.⁶ Bu tabloda



Şekil 2a, b, c. Bilateral nükleus kaudatus kaput, korpus, putamen ve globus pallidusta simetrik T1A sekanslarda intermediate, T2A ve FLAIR sekanslarda hiperintens görünüm

ekstrapiramidal özellikler (parkinsoniyen yürüyüş, bradikinezi) daha ön plandadır ancak bellek bozuklukları, konfüzyon, ataksi, nöbetler, üriner ve fekal inkontinans, emosyonel labilite, disoryantasyon, halusinasyon, mutizm, kortikal körlük, psikoz görülebilir.^{3,5} Bu tip hastaların dörtte üçü bir yıl içinde iyileşir.⁵ Bizim olgumuzda emosyonel labilite, disoryantasyon, üriner ve fekal inkontinans ve pyramidal bulgular mevcuttu ve bunlar taburculuk sonrası yaklaşık bir ay içinde tamamen düzeldi. Yine CO intoksikasyonuna bağlı görülen EEG'deki diffüz yavaşlama bizim olgumuzda da mevcuttu.⁵

CO intoksikasyonunda beyinde patolojik olarak görülen değişiklikler globus pallidus nekrozu, serebral beyaz cevherde demyelinizasyon, serebral kortekste süngerimsi nekroz ve hipokampüste nekrozdur.⁷ Görüntüleme yöntemleriyle bu değişiklikler bir dereceye kadar gösterilebilir. Radyolojik bulguların ortaya çıkışı uzun zaman alabilir.⁸ Bilgisayarlı beyin tomografisinde (BBT) en sık görülen bulgu globus palliduslarda simetrik densite azalmasıdır. Ayrıca beyaz cevherde de densite azalması gösterilebilir.⁹ Bizim vakamızın acil dahiliye yoğun bakımında çekilen BBT'si normaldi. CO intoksikasyonunda kraniyal MRG ile daha detaylı görüntüleme elde edilir. En sık karşılaşılan bulgu beyaz cevher değişiklikleridir. Derin beyaz cevher ve sentrum semiovale düzeyinde bilateral, diffüz, T1A kesitlerde izo-hipointens, T2A kesitlerde hiperintens alanlar görülür.¹⁰ Beyaz cevher değişikliklerinin yaygınlığı ile olguların prognozları ilişkilidir. T1'de lezyonlar ne kadar hipointens, T2'de ne kadar hiperintens ise bu irreversible demyelinizasyonu göstermekte ve kötü prognozu ifade etmektedir.¹¹ Yapılan çalışmalarda gecikmiş nörolojik bozulmada en sık görülen bulgunun serebral beyaz cevherde simetrik, asimetrik de olabilen T2'de intensite artışı olduğu bildirilmektedir.⁶ Tutulum genelde yaygın olmakla birlikte bazı olgularda frontal loblarda diğer alanlara göre daha belirgin izlenebilmektedir.⁶ Korpus kallosum da değişik derecelerde etkilenmektedir.⁶ CO intoksikasyonunda globus palliduslarda simetrik lezyonlar sıklıkla saptanır.

Boyutları 1-2 mm ile 1 cm arasında değişir. Artmış T2 intensitesi şeklinde görülür.⁶ Olgumuzda da kraniyal MRG'de bilateral bazal ganglionlarda T2'de hiperintensite tespit edilmiştir. Ayrıca sol putamen posteromedial düzleminde difüzyon kısıtlaması gösterilmiştir. Ayrıca CO intoksikasyonunda hemorajik enfarktta görülebilir ki Bianco ve arkadaşları bunun CO intoksikasyonunun erken dönem bulgusu olduğunu belirtmiştir.¹²

Bizim olgumuz gecikmiş nörolojik bozulma gösteren gebe bir kadın hastaydı. Hastada beyaz cevher lezyonu olmaksızın sadece bazal ganglion lezyonu tespit edildi ve bu da literatürle uyumlu olarak iyi prognoz göstergesiydi.¹¹ Hastamız taburculuğundan bir ay sonra tamamen eski haline döndü ve Mayıs 2007'de normal vajinal doğumla doğum yaptı.

KAYNAKLAR

1. Raub JA, Mathieu-Nolf M, Hampson NB, et al. Carbon monoxide poisoning-a public health perspective. *Toxicology* 2000;145(1):1-14.
2. Tomaszewski C. Carbon monoxide In: Goldfrank LR, Flomenbaum NE, Lewin NA, et al, editors. *Goldfrank's toxicologic emergencies*. 7th edition. New York: McGraw-Hill; 2002.p.1478-97
3. Louise W.Kao, Kristine A. Nanagas. Carbon monoxide poisoning. *Med Clin N Am* 2005;89:1161-1194.
4. Ilano AL, Raffin TA. Management of carbon monoxide poisoning. *Chest* 1990;97(1):165-169.
5. Ropper H.A, Brown H.R. Adams and Victor's Principles of Neurology 8. baskıdan Türkçe çeviri; 2006:963-964.
6. Chang KH, Han MH, Kim HS, Wie BA, Han MC. Delayed encephalopathy after acute carbon monoxide intoxication: MR imaging features and distribution of cerebral white matter lesions. *Radiology* 1992;184:117-122.
7. Horowitz AL, Kaplan R, Sarpel G. Carbon monoxide toxicity: MR imaging of the brain. *Radiology* 1987;162:787-788.
8. Shimosegawa E, Hatazawa J, Nagata K, et al. Cerebral blood flow and glucose metabolism measurements in a patient surviving one year after carbon monoxide intoxication. *J Nucl Med* 1992;33:1696-1698.
9. Silver DAT, Cross M, Fox B, Paxton RM. Computed tomography of brain in acute carbon monoxide poisoning. *Clin Radiol* 1996;51:480-483.
10. Karaali K, Şenol U, Apaydın E, Lülecı E. Karbon monoksit intoksikasyonuna bağlı geç tip ensefalopati: MRG bulguları. *Tanışal ve Girişimsel Radyoloji* 2001;7:321-324.
11. O'Donnell P, Buxton PJ, Pitkin A, Jarvis LJ. The magnetic resonance imaging appearances of the brain in acute carbon monoxide poisoning. *Clin Radiol* 2000;55:273-280.
12. Bianco F, Floris R. MRI appearances consistent with haemorrhagic infarction as an early manifestation of carbon monoxide poisoning. *Neuroradiology* 1996;38 (Suppl 1):70-72.