

Deri, Böbrek ve Periferik Sinir Sistemi Tutulumu Gösteren Bir Sarkoidoz Olgusu / A Sarcoidosis Case with Skin, Kidney and Peripheral Nervous System Involvement

Suat Topaktaş,¹ Kamil Topaklara,¹ Mansur Kayataş,² Esin Yıldız,³ Melih Akyol,⁴
Dursun Inan,² Ferhan Candan²

Cumhuriyet Üniversitesi Nöroloji,¹ Nefroloji,² Patoloji,³ Dermatoloji⁴ Anabilim Dalı, SİVAS

ABSTRACT

A Sarcoidosis Case with Skin, Kidney and Peripheral Nervous System Involvement

Scientific background: Sarcoidosis is a systemic disease where the central nervous system is not commonly involved. Peripheral nerve involvement is also rare. We present a sarcoidosis case with skin, kidney and peripheric nervous system involvement, and discuss the spectrum and mechanism for his neuropathy.

Case: 57 year-old male patient admitted with skin eruptions and subsequent weakness in his arms and legs. Neurologic examination revealed signs of sensory-motor polyneuropathy. An EMG examination showed axonal sensory and motor polyneuropathy, and mononeuropathy multiplex compatible with conduction block/demyelination. One week, later peripheral facial paralysis developed on both sides, more severe on the left. Subsequently acute renal failure was added. Skin and renal biopsy showed granulomatous infiltrations and sarcoidosis was the diagnose. The patient well responded to high dose steroid therapy.

Conclusion: Our case emphasises that sarcoidosis is able to show a broad clinical spectrum (here skin, kidney and nervous system), and also a wide range of peripheral nervous system involvement (distal

symmetric axonal polyneuropathy; mononeuropathy multiplex; segmental demyelination/conduction block). We also emphasise that sarcoidosis must be considered in the differential diagnosis in a case with bilateral peripheral facial paralysis

ÖZET

Bilimsel zemin: Sarkoidoz sistemik bir hastalıktır. Sinir sistemi tutulumu sık değildir. Periferik sinir tutulumu daha da nadir görülür. Burada deri, böbrek ve periferik sinir sistemi tutulumu gösteren bir sarkoidoz olgusu sunulmakta ve hastadaki periferik nöropati özellikleri ve mekanizmaları tartışılmaktadır.

Olgu: 57 yaşındaki erkek hasta kollarında ve bacaklarında döküntüler çıkması ve daha sonra kol ve bacaklarında güçsüzlük gelişmesi nedeniyle kliniğimize yatırıldı. Nörolojik muayenesinde sensorimotor polinöropati bulguları vardı. EMG'si aksonal sensorimotor polinöropatinin yanı sıra mononöropati multipleks özellikleri gösteriyordu ve bu ikinci durum iletim bloku ve demiyelinizasyon ile seyrediyordu. Hastada daha sonra solda daha şiddetli olmak üzere iki taraflı periferik tipte fasiyal paralizi gelişti. Akut böbrek yetmezliği tablosu eklendi. Deri ve böbrek biyopsileri granülatöz infiltrasyonun varlığını gösterdi ve hastaya sarkoidoz tanısı kondu. Kortikosteroid tedavisine iyi yanıt verdi ve deri, böbrek ve nörolojik bulguları düzeldi.

Keywords: sarcoidosis, peripheral nervous system involvement

Yazışma Adresi/Address for Correspondence:

Suat Topaktaş
Cumhuriyet Üniversitesi Tıp Fakültesi Nöroloji Anabilim Dalı
58140 SİVAS
Tel: 0346 219 13 49 / 0346 258 00 00 / 0737
topaktas@cumhuriyet.edu.tr

Dergiyeye Ulaşma Tarihi/Received: 03.03.2008

Esin Kabul Tarihi/Accepted: 05.03.2008

Anahtar kelimeler: sarkoidoz, periferik sinir tutulumu

Not: 43. Ulusal Nöroloji Kongresi'nde "Olgu Sunumları" toplantısında sunulmuştur.

Yorum: Olgumuz sarkoidozun klinik tutulumunun geniş bir spektrum gösterebildiğini; olgumuzda olduğu gibi nörolojik tutulumun da geniş bir spektrum gösterebildiğini (distal simetrik aksonal polinöropati; mononöropati multipleks; segmental demiyelinizasyon/iletim bloku) vurgulamaktadır. Ayrıca bir hastada iki taraflı periferik fasiyal paralizinin varlığında ayırıcı tanıda sarkoidozun öncelikle düşünülmesini vurgulamak istiyoruz.

GİRİŞ

Sarkoidoz sistemik granülamatöz bir hastalıktır. Etiyolojisi bilinmez. Sinir sistemi tutulumu sık değildir. Periferik sinir sistemi tutulumu daha da seyrek görülür.¹

Burada deri, böbrek ve periferik sinir sistemi tutulumu ile seyreden ve elektrofizyolojik incelemelerine göre periferik sinir sistem tutulumu farklı özellikler gösteren bir sarkoidoz olgusu sunulmaktadır.

OLGU SUNUMU

57 yaşındaki erkek hastanın Ağustos 2007 tarihinde kol ve bacaklarında kırmızı mor renkli döküntüler ortaya çıkmış. Daha sonra ayak bileklerinde şişlikler oluşmuş. Bunları takiben ayaklarında ve bacaklarında, ardından el ve kollarında güçsüzlük başlamış. Çeşitli polikliniklerde muayene olan hasta polinöropati ön tanısı ile etyoloji araştırılmak üzere nöroloji kliniğine yatırıldı.

Tablo 1. Sinir iletim bulguları

Sinir	Latans (ms)		Hız (m/s)		Amplitüd	
	Sağ	Sol	Sağ	Sol	Sağ	Sol
Median Motor						
Bilek-APB	3.8	3.8			5.5 mV	6 mV
Dirsek-Bilek			25	43		4.6 mV
Median F	yy*					
Median Duyusal						
Bilek- 2.Parmak	3.3	3.2	48	42	17 µV	8.7 µV
Ulnaris Motor						
Bilek ADM	3.9	6.8			4 mV	5 mV
Dirsek-Bilek			41	23		0.6 mV
Dirsek Üstü-Dirsek altı						
Ulnar F	yy					
Ulnaris Duyusal						
Bilek 5.Parmak	3.6	2.9	40	38	6.2 µV	8.7 µV
Peroneal Motor						
Bilek- EDB	6.1	yy			0.9 mV	
Kap.Fib.-Bilek			23		0.2 mV	
Sural	yy					

* yy: yanıt yok

Öz ve soy geçmişinde bir özellik yoktu.

Fizik muayenede kan basıncı: 140/80 mm Hg, ateş: 36°C. Kol ve bacaklarında eritemli papülo nodüler lezyonlar mevcuttu.

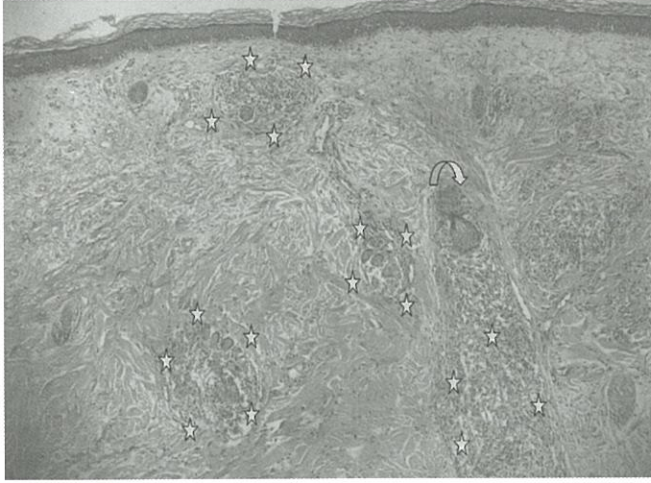
Nörolojik muayene: Kranial sinirler normaldi. Dört ekstremitede güç kaybı vardı (distallerde güç 2-3/5; proksimallerde 4/5 düzeyinde). Derin tendon refleksleri üstte hipoaktif, altta alınmıyordu. Dirsek ve diz hizasına kadar simetrik eldiven-çorap tarzında his kaybı vardı. Plantar yanıtlar bilateral fleksördü.

Laboratuvar: Tam idrar normal, sedimentasyon: 30 mm/saat, glukoz, lipid profili, karaciğer fonksiyon testleri, elektrolitler normal sınırlarda idi. Üre: 38 mg/dl, kreatin: 2.1 mg/dl, Ca: 10.5 mg/dl, P: 2.2 mg/dl, kollajen doku göstergeleri normaldi. Kardiyolipin IgG, IgM, p ANCA, c ANCA, PSA normaldi. Akciğer grafisi, toraks, abdominal ve kranial BT normaldi. Abdominal ultrasonografide böbrek eko paterni artmıştı. LP: protein 85 mg/dl, glukoz 85 mg/dl (eş zamanlı kan şekeri: 142 mg/dl), oligoklonal band negatifti.

EMG'de alt ekstremitte kaslarında yaygın denervasyon aktivitesi vardı. Sinir iletim hızları üstte hafif-orta derecede yavaştı. Birleşik kas aksiyon potansiyel (BKAP) amplitüdüleri azalmış ya da normalin alt sınırında idi. Ayrıca sağ mediyan, sol

ulnar ve sağ peroneal sinirde motor iletim hızı ileri derecede yavaştı. BKAP amplitüdü sol ulnar sinir dirsek düzeyinde %88; sağ peroneal sinir diz hizasında %77 oranında azalmıştı (Tablo 1). Bu bulgular aksonal sensori-motor polinöropatinin yanı sıra demiyelinizasyon ve iletim bloku ile seyreden mononöropati multipleks olarak yorumlandı.

Deri lezyonlarından yapılan biyopside nonkazeöz granümatöz infiltrasyon görüldü (Şekil 1a).



Şekil 1a. Deri biyopsisinde, dermiste 3 adet ve okla işaretli kıl follikülünün hemen altında devamında 1 adet nonkazeifiye granümatöz infiltrasyon yıldızlarla çevrelenmiştir (HE x 30).

Yatışının 1. haftasında önce sol tarafta periferik tipte fasiyal paralizisi gelişti. Birkaç gün sonra sağ orbikülaris okülü kasında zayıflık ortaya çıktı. Fasiyal sinir EMG incelemesi solda şiddetli olmak üzere bilateral aksonal dejenerasyon ile seyreden tutulum gösterdi (Tablo 2).

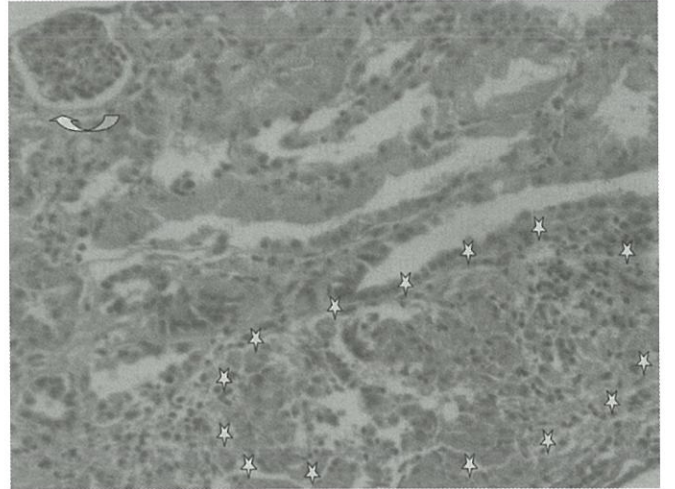
Hiperkalsemi tablosunda değişiklik olmadı. Zaman zaman ateşi oluyordu ve geceleri karın ağrısından şikayet ediyordu. Kreatin değerleri progresif artış

Tablo 2. Fasiyal EMG bulguları

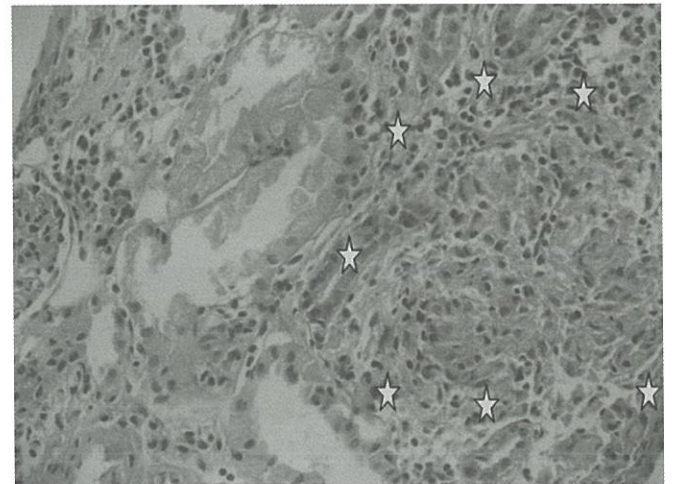
	DL (ms)	Amplitüd (mV)
Sol Fasiyalis		
Tragus-o.okülü	4.1	0.3
Tragus-o.oris	Yanıt yok	
Sağ Fasiyalis		
Tragus-o.okülü	2.9	1.2
Tragus-o.oris	3.3	1

Sol orbikülaris okülü ve oriste yaygın denervasyon aktivitesi, düşük amplitüdü ileri seyrelme. Sağ orbikülaris okülü ve oriste denervasyon aktivitesi yok. Maksimal kasi ile hafif seyrelme.

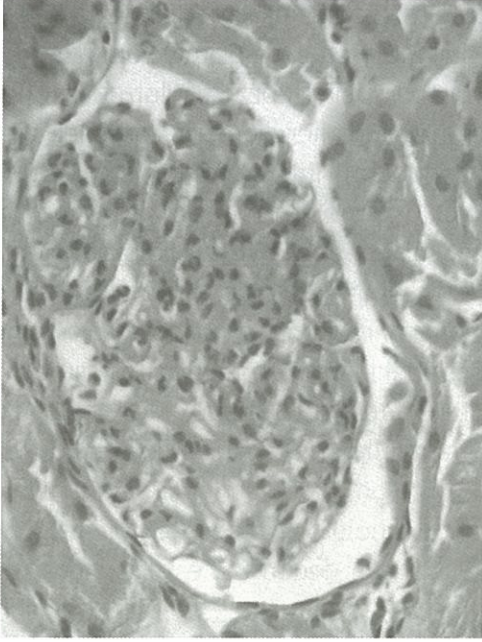
gösterdi. Hızlı gelişen glomerülo nefrit düşünülerek böbrek biyopsisi yapıldı. Deri biyopsisinde olduğu gibi burada da nonkazeöz granümatöz infiltrasyon görüldü, ayrıca glomerüllerde mezenşiyal matris ve hücre artışı, nötrofil infiltrasyonundan oluşan immün proliferatif glomerülo nefrit görünümü dikkati çekmekteydi (Şekil 1b, c ve d). Böbrek biyopsisinde, az sayıda glomerül olması nedeniyle direkt immünfloresan inceleme yapılamadı. Hasta nefroloji bölümüne nakledildi. Sarkoidoz tanısıyla hastaya kortikosteroid tedavisi başlandı. 3 gün süre ile 1000 mg/gün IV metilprednizolon ve devamında 1 mg/kg metilprednizolon verildi. Hastanın deri bulguları tamamen kayboldu. Ekstremitelerdeki güç kaybı düzeldi. Kalsiyum değeri 8.4'e kadar düştü, kreatin



Şekil 1b. Böbrek biyopsisinde altta interstisyel yerleşimli nonkazeifiye 1 adet granümatöz infiltrasyon (yıldızlarla çevrili alan). Üst sol köşede 1 adet glomerül (okla işaretli) ve orta kısımda tubulüsler görülmektedir (HE x 75)



Şekil 1c. Böbrek biyopsisinde, bir interstisyel granümatöz infiltrasyonun daha yakından görünümü. Yıldızlarla çevrelenmiştir (HE x 150).



Şekil 1d. Böbrek biyopsisinde glomerüllerde mezangial matris ve hücre artışı ile nötrofil infiltrasyonu; immün proliferatif glomerulonefrit görünümü (HE x 300).

değerleri progresif olarak düşerek normal sınırlara ulaştı. Daha sonra steroid dozu haftalık olarak azaltıldı. Halen metilprednizolon 16 mg/gün kullanıyor.

Hasta taburcu edildikten sonra takip edildi. En son yapılan nörolojik muayenesinde (Ocak 2008) motor defisit saptanmadı. Sağ fasiyal sinir tamamen düzelmişti, sol orbikularis okülü kasında bir miktar güçsüzlük vardı fakat gözünü yumabiliyordu. Yapılan kontrol EMG’de median motor ve duysal; ulnar duysal iletimler normal, ulnar motor iletim normalin hafif altında, blok %24; peroneal motor iletim hızı orta derecede yavaşlamış, blok yoktu. Fasiyal EMG’de sağ fasiyal sinir normal, sol fasiyal sinir uyarımı ile M. O. Okülü ve Oris’ten düşük amplitüdü yanıt çıkıyordu.

TARTIŞMA

Sarkoidozda sinir sistemi tutulumu olguların %5’inde görülür.² Klinik görünümleri kraniyal nöropati, meningeal tutulum, ensefalit, miyelopati, periferik nöropati, miyopati,^{2,3} epileptik nöbetler⁴ şeklinde olabilir. Olgumuzda hastalık deri döküntüleri ile başlayıp ardından nöropati tablosu

geliştiğinden, başlangıçta kollajen doku hastalığına bağlı vaskülitik nöropati olabileceğini düşündük. Etiyoloji araştırılırken laboratuvar özelliklerinden dolayı (hiperkalsemi) sarkoidozdan da şüphelenildi. Hem deri hem de böbrek biyopsisinde histopatolojik olarak nonkazeöz granümatöz infiltrasyonun görülmesiyle tanı kesinleşti.

Sinir sistemi tutulumu olan sarkoidoz olgularının %15-18’inde periferik nöropati görülür.² En sık rastlanan şekli distal simetrik aksonal sensori-motor polinöropatidir.⁵ Ayrıca poliradikülopati, Guillain-Barre ya da mononöropati multipleks şeklinde ortaya çıkabilir.⁵ Periferik tutulumun mekanizması nekrotizan arterit ve iskemik sinir lezyonuna bağlı aksonal dejenerasyondur.⁵ Sarkoidozda periferik sinir tutulumu nadir olarak granülatöz kitlenin ekstra nöral basısına da bağlı olabilir.⁶

Olgumuz distal simetrik sensori-motor polinöropati kliniği gösteriyordu ve EMG bulguları aksonal dejenerasyona uyuyordu.

Ancak olgumuzun EMG bulguları ayrıca mononöropati multipleks varlığını da gösteriyordu ve bu tutulum demiyelinizasyon ve iletim bloku ile seyrediyordu, çünkü sağ median, sol ulnar ve sağ peroneal sinir motor hızları ileri derecede yavaşlamıştı, ulnar sinirde dirsek düzeyinde, peroneal sinirde diz hizasında iletim bloku vardı (Tablo 1). Said’in 11 olguluk serisinde yalnızca bir olguda iletim bloku vardı. Yazarlar bu durumun daha önce bildirilmediğini belirtmektedir.⁵ İletim bloku sinir demetlerinin fokal demiyelinizasyonunu gösterir. Bu nedenle buradaki blok inflamatuvar granülomun invazyonu ile açıklanmıştır.⁵

Olgumuzdaki asimetrik sinir tutulumu (sağ median ve sol ulnar sinir motor iletim hızlarında ileri yavaşlama) mononöropati multipleks olarak düşünüldü. Sarkoidoza bağlı mononöropati multipleks olguları literatürde bildirilmiştir.^{5,6,7} Olgumuzdaki ilginç durum aynı hastada farklı özelliklerin bir arada bulunmasıydı. Said makalesinde hastalığın geniş spektrum özelliğinden bahsetmektedir.⁵

Olgumuzda bir süre sonra tabloya bilateral fasiyal paralizi eklendi. Fasiyal paralizi klinik ve elektrofizyolojik olarak solda daha şiddetli olmak üzere asimetrik idi. Tutulum aksonal dejenerasyon ile seyrediyordu.

Sarkoidozda sinir sistemi tutulumu gösteren olgularda kraniyal nöropati görülebilir. En sık tutulan fasiyal sinirdir.^{2,8} Nörosarkoidoz olgularında sıklıkla tek nörolojik bulgu olduğu belirtilmiştir.²

Her ne kadar klasik kitaplarda iki taraflı fasiyal paralizi varlığında öncelikle sarkoidoz düşünülmesi gerektiği belirtilse de^{1,9} sinir sistemi tutulumunun çok nadir; periferik sinir tutulumunun daha da nadir olması nedeniyle klinik pratikte sarkoidozla bağlı bilateral fasiyal paralizi ile karşılaşmak olağan bir durum değildir. Ama yine de görülüyor ki eğer bir hastada iki taraflı fasiyal paralizi oluşmuşsa öncelikle sarkoidoz düşünülüp araştırılmalıdır.

Sarkoidoz en çok akciğerleri tutar, deri tutulumu da sıktır.³ Olgumuzda hastalık deri tutulumu ile başlayıp diğer bulgularla devam etti. Olgumuzda akciğer tutulumu yoktu.

Sarkoidozda serumda ACE (Anjiyotensin Converting Enzyme) düzeyi yükselebilir.¹ Teknik nedenle olgumuzda bakılamadı. Fakat tanısız değerinin sınırlı olduğu da bildirilmiştir.⁵

Olgumuzda mekanizmalar granülomatöz infiltrasyon ve granülomatöz vaskülitte sekonder nöropati olmalı, çünkü immün süpresif tedaviye yanıt verdi. Kraniyal ve periferik nöropati olguları tedaviye iyi yanıt vermektedir.^{2,5}

Said'in 3475 vakalık polinöropati serisinde etyolojide sarkoidoz %0.31 olarak saptanmıştır.⁵ Ancak nadir olmasına rağmen tedavi edilebilir bir nöropati nedeni olduğu hatırlanmalıdır.

Sarkoidozda böbrek tutulumu klinik olarak önemli ancak nadir bir durumdur. Sorumlu faktörler sıklıkla hiperkalsemi ve hiperkalsüridir. Bazen granülomatöz

interstisyel nefrit, glomerüler hastalık (membranöz glomerülonefrit, fokal segmental glomerülonefrit, IgA glomerülonefrit) ya da obstrüktif üropati şeklinde tutulum da görülebilir. Bazı olgularda iki ya da fazla tutulum birarada olabilir.¹⁰ Olgumuzdaki renal tutulum birden fazla faktörle ilişkili olabilir. Bunlar; hiperkalsemi ve granülomatöz interstisyel nefrit başta olmak üzere biyopside de görüldüğü üzere immün proliferatif glomerülonefrit olabilir.

Kortikosteroid tedavisi renal tutulumdan sorumlu tüm faktörlere etkili olmaktadır. Olgumuzda kortikosteroid tedavisinden sonra, diyaliz sınırına ulaşmış renal fonksiyon kaybı diyalize gerek kalmadan tamamen düzelmiştir. Geç tedavi başarısızlığa yol açabilir çünkü bazı olgularda kresentik glomerülonefrit gelişebilir.^{11,12} Olgumuzda tedaviye erken başlanması ve yüksek dozlarda verilmesi kresentik glomerülonefrite dönüşümü engellemiş olabilir.

Sonuç olarak olgumuz sarkoidozun klinik tutulumunun geniş bir spektrum gösterebildiğini (burada deri, periferik sinir sistemi ve böbrekler), nörolojik tutulumun da olgumuzda olduğu gibi geniş bir spektrum gösterebildiğini (distal simetrik aksonal polinöropati; mononöropati multipleks; segmental demiyelinizasyon/iletim bloku) vurgulamaktadır.

KAYNAKLAR

1. Victor M, Ropper AH. Adam's and Victor's Principles of Neurology. 7th edition. New York, McGraw-Hill; 2001:760-762.
2. Gullapalli D, Phillips LH. Neurological manifestations of sarcoidosis. *Neurol Clin.* 2002;20(1):59-83.
3. Zajicek JP, Scolding NJ, Foster O, et al. Central nervous system sarcoidosis – diagnosis and management. *Q J Med.* 1999;92:113-117.
4. Gündüz A, Gökdemir S, Göksan B. Nörosarkoidoz ve parsiyel motor nöbet. *Türk Nöroloji Dergisi.* 2007;13(4):273-275.
5. Said G, Lacroix C, Plante-Bordeneuve V. Nerve granulomas and vasculitis in sarcoid peripheral neuropathy. A clinicopathological study of 11 patients. *Brain.* 2002;125(2):264-275.
6. Topaktaş S, Özen E, Dora F. Peripheral nerve involvement in sarcoidosis. *Hacettepe Medical Journal.* 1987;20(1):45-51.
7. Garg S, Wright A, Reichwein R, et al. Mononeuritis multiplex secondary to sarcoidosis. *Clin Neurol Neurosurg.* 2005;107(2):140-143.
8. Stern BJ. Neurological complications of sarcoidosis. *Curr Opin Neurol.* 2004;17:311-316.

-
9. Lange DJ, Trojaborg W, Rowland LP. Peripheral and cranial nerve lesions. Merritt's Textbook of Neurology. (Rowland LP, ed). 9th edition. Baltimore, Williams&Wilkins; 1995: 461-495.
 10. Casella FJ, Allon M. The kidney in sarcoidosis. J Am Soc Nephrol. 1993;3(9):1555- 62.
 11. Goldzer RC, Galvanek EG, Lazarus JM. Glomerulonephritis in a patient with sarcoidosis. Report of a case and review of the literature. Arch Pathol Lab Med. 1981;105(9):478- 481.
 12. Van Uum SH, Cooreman MP, Assman KJ, Wetzels JF. A 58 year-old man with sarcoidosis complicated by focal crescentic glomerulonephritis. Nephrol Dial Transplant. 1997;12:2703.